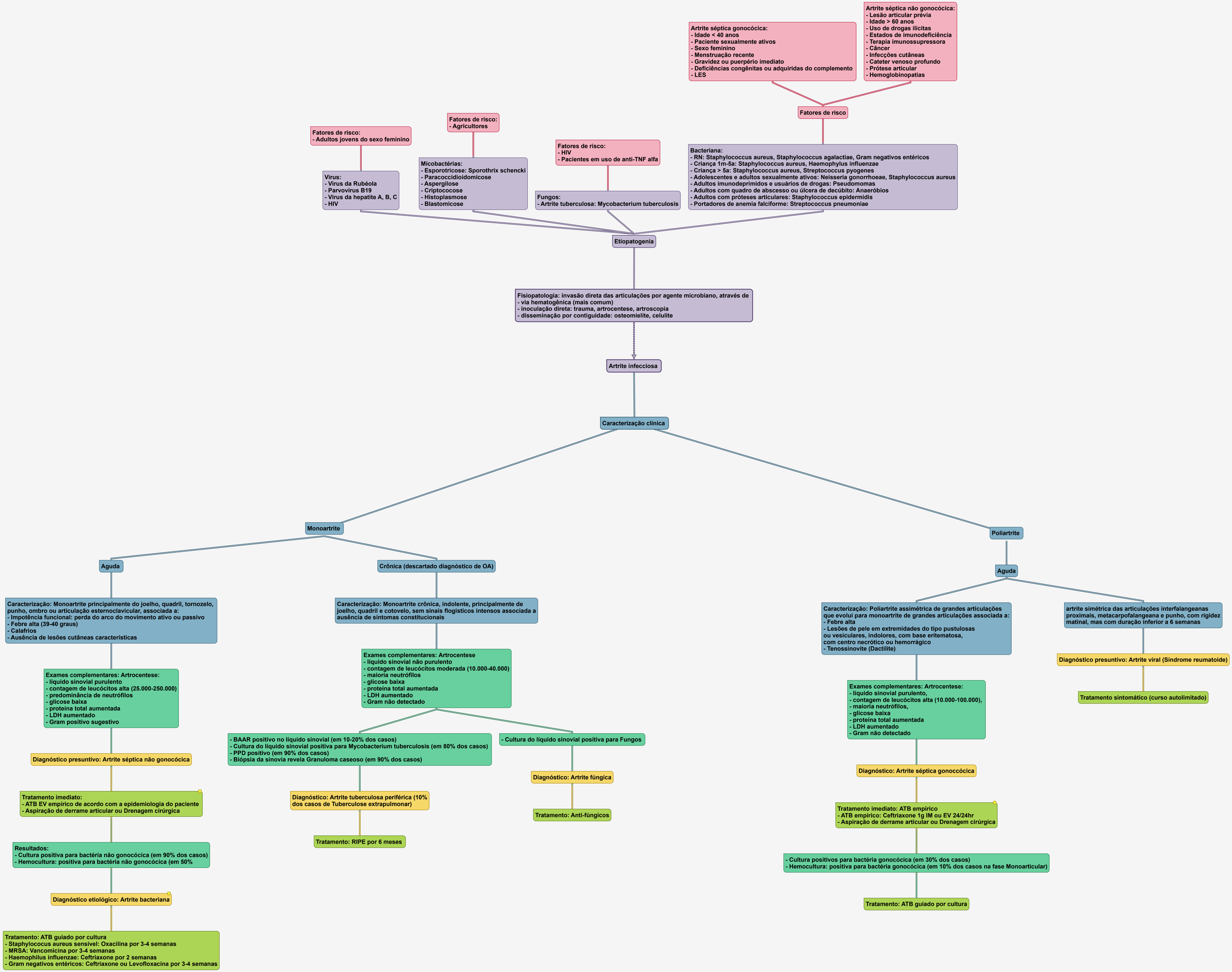
Artrite séptica gonocócica:
- Idade < 40 anos
- Paciente sexualmente ativos
- Sexo feminino
- Menstruação recente
- Gravidez ou puerpério imediato
- Deficiências congênitas ou adquiridas do complemento
- LES
Artrite séptica não gonocócica:
- Lesão articular prévia
- Idade > 60 anos
- Uso de drogas ilícitas
- Estados de imunodeficiência
- Terapia imunossupressora
- Câncer
- Infecções cutâneas
- Cateter venoso profundo
- Prótese articular
- Hemoglobinopatias
Fatores de risco
Fatores de risco:
- Adultos jovens do sexo feminino
Fatores de risco:
- Agricultores
Fatores de risco:
- HIV
- Pacientes em uso de anti-TNF alfa
Virus:
- Virus da Rubéola
- Parvovírus B19
- Virus da hepatite A, B, C
- HIV
Micobactérias:
- Esporotricose: Sporothrix schencki
- Paracoccidioidomicose
- Aspergilose
- Criptococose
- Histoplasmose
- Blastomicose
Fungos:
- Artrite tuberculosa: Mycobacterium tuberculosis
Bacteriana:
- RN: Staphylococcus aureus, Staphylococcus agalactiae, Gram negativos entéricos
- Criança 1m-5a: Staphylococcus aureus, Haemophylus influenzae
- Criança > 5a: Staphylococcus aureus, Streptococcus pyogenes
- Adolescentes e adultos sexualmente ativos: Neisseria gonorrhoeae, Staphylococcus aureus
- Adultos imunodeprimidos e usuários de drogas: Pseudomomas
- Adultos com quadro de abscesso ou úlcera de decúbito: Anaeróbios
- Adultos com próteses articulares: Staphylococcus epidermidis
- Portadores de anemia falciforme: Streptococcus pneumoniae
Etiopatogenia
Fisiopatologia: invasão direta das articulações por agente microbiano, através de
- via hematogênica (mais comum)
- inoculação direta: trauma, artrocentese, artroscopia
- disseminação por contiguidade: osteomielite, celulite
Artrite infecciosa
Caracterização clinica
Monoartrite
Poliartrite
Aguda
Crônica (descartado diagnóstico de OA)
Caracterização: Monoartrite principalmente do joelho, quadril, tornozelo, punho, ombro ou articulação esternoclavicular, associada a:
- Impotência funcional: perda do arco do movimento ativo ou passivo
- Febre alta (39-40 graus)
- Calafrios
- Ausência de lesões cutâneas características
Exames complementares: Artrocentese:
- líquido sinovial purulento
- contagem de leucócitos alta (25.000-250.000)
- predominância de neutrófilos
- glicose baixa
- proteína total aumentada
- LDH aumentado
- Gram positivo sugestivo
Diagnóstico presuntivo: Artrite séptica não gonocócica
Tratamento imediato:
- ATB EV empírico de acordo com a epidemiologia do paciente
- Aspiração de derrame articular ou Drenagem cirúrgica
Resultados:
- Cultura positiva para bactéria não gonocócica (em 90% dos casos)
- Hemocultura: positiva para bactéria não gonocócica (em 50%
Diagnóstico etiológico: Artrite bacteriana
Tratamento: ATB guiado por cultura
- Staphylococus aureus sensivel: Oxacilina por 3-4 semanas
- MRSA: Vancomicina por 3-4 semanas
- Haemophilus influenzae: Ceftriaxone por 2 semanas
- Gram negativos entéricos: Ceftriaxone ou Levofloxacina por 3-4 semanas
Caracterização: Monoartrite crônica, indolente, principalmente de joelho, quadril e cotovelo, sem sinais flogisticos intensos associada a ausência de sintomas constitucionais
Exames complementares: Artrocentese
- líquido sinovial não purulento
- contagem de leucócitos moderada (10.000-40.000)
- maioria neutrófilos
- glicose baixa
- proteina total aumentada
- LDH aumentado
- Gram não detectado
- BAAR positivo no líquido sinovial (em 10-20% dos casos)
- Cultura do líquido sinovial positiva para Mycobacterium tuberculosis (em 80% dos casos)
- PPD positivo (em 90% dos casos)
- Biópsia da sinovia revela Granuloma caseoso (em 90% dos casos)
- Cultura do líquido sinovial positiva para Fungos
Diagnóstico: Artrite tuberculosa periférica (10% dos casos de Tuberculose extrapulmonar)
Tratamento: RIPE por 6 meses
Diagnóstico: Artrite fúngica
Tratamento: Anti-fúngicos
Aguda
Caracterização: Poliartrite assimétrica de grandes articulações que evolui para monoartrite de grandes articulações associada a:
- Febre alta
- Lesões de pele em extremidades do tipo pustulosas ou vesiculares, indolores, com base eritematosa, com centro necrótico ou hemorrágico
- Tenossinovite (Dactilite)
Exames complementares: Artrocentese:
- líquido sinovial purulento,
- contagem de leucócitos alta (10.000-100.000),
- maioria neutrófilos,
- glicose baixa
- proteína total aumentada
- LDH aumentado
- Gram não detectado
Diagnóstico: Artrite séptica gonoccócica
Tratamento imediato: ATB empírico
- ATB empírico: Ceftriaxone 1g IM ou EV 24/24hr
- Aspiração de derrame articular ou Drenagem cirúrgica
- Cultura positivos para bactéria gonocócica (em 30% dos casos)
- Hemocultura: positiva para bactéria gonocócica (em 10% dos casos na fase Monoarticular)
Tratamento: ATB guiado por cultura
artrite simétrica das articulações interfalangeanas proximais, metacarpofalangeana e punho, com rigidez matinal, mas com duração inferior a 6 semanas
Diagnóstico presuntivo: Artrite viral (Síndrome reumatoide)
Tratamento sintomático (curso autolimitado)