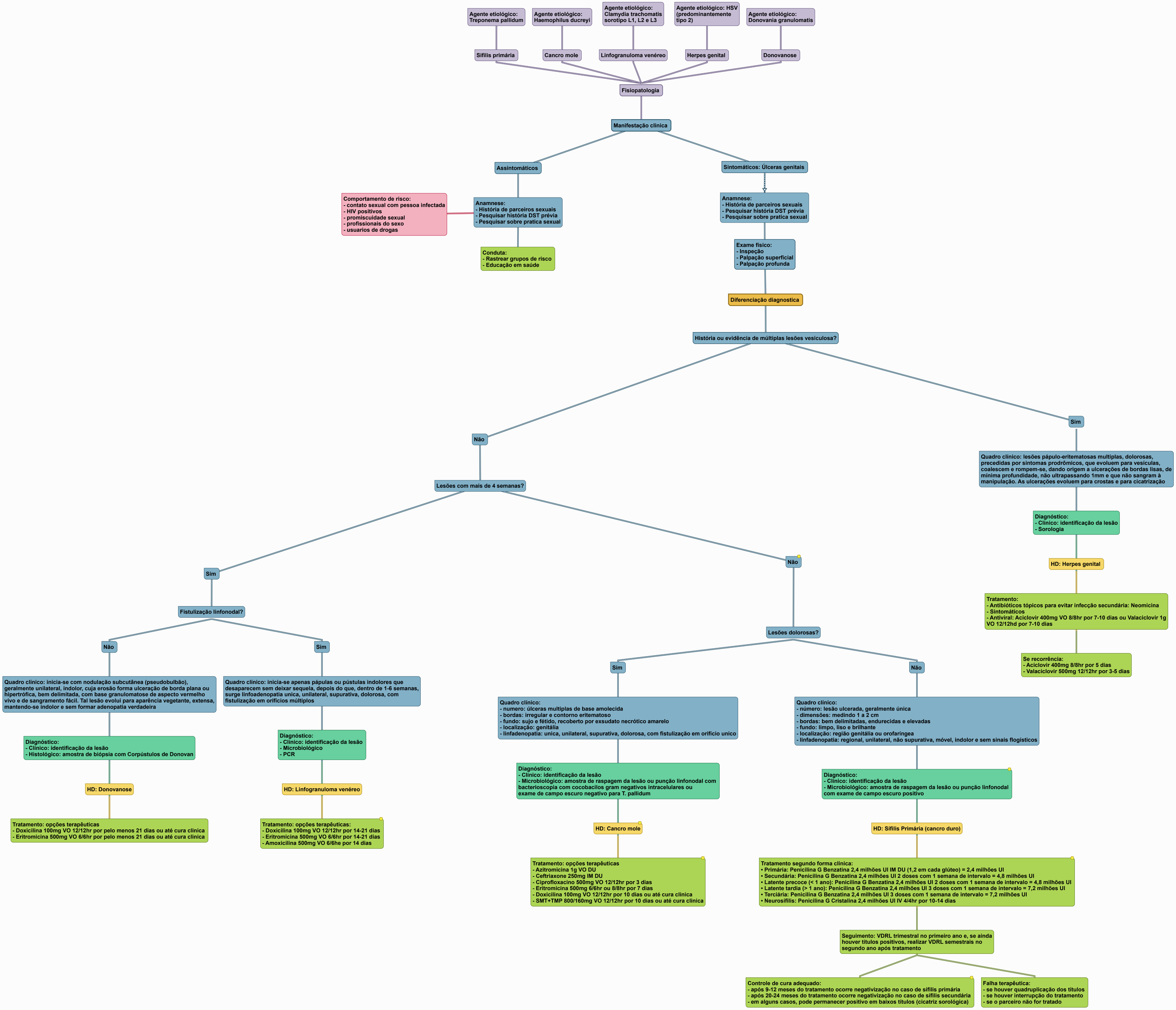
Agente etiológico: Treponema pallidum
Agente etiológico: Haemophilus ducreyi
Agente etiológico: Clamydia trachomatis sorotipo L1, L2 e L3
Agente etiológico: HSV (predominantemente tipo 2)
Agente etiológico: Donovania granulomatis
Sifilis primária
Cancro mole
Linfogranuloma venéreo
Herpes genital
Donovanose
Fisiopatologia
Manifestação clinica
Assintomáticos
Sintomáticos: Úlceras genitais
Comportamento de risco:
- contato sexual com pessoa infectada
- HIV positivos
- promiscuidade sexual
- profissionais do sexo
- usuarios de drogas
Anamnese:
- História de parceiros sexuais
- Pesquisar história DST prévia
- Pesquisar sobre pratica sexual
Conduta:
- Rastrear grupos de risco
- Educação em saúde
Anamnese:
- História de parceiros sexuais
- Pesquisar história DST prévia
- Pesquisar sobre pratica sexual
Exame fisico:
- Inspeção
- Palpação superficial
- Palpação profunda
Diferenciação diagnostica
História ou evidência de múltiplas lesões vesiculosa?
Não
Sim
Quadro clínico: lesões pápulo-eritematosas multiplas, dolorosas, precedidas por sintomas prodrômicos, que evoluem para vesiculas, coalescem e rompem-se, dando origem a ulcerações de bordas lisas, de mínima profundidade, não ultrapassando 1mm e que não sangram à manipulação. As ulcerações evoluem para crostas e para cicatrização
Diagnóstico:
- Clínico: identificação da lesão
- Sorologia
HD: Herpes genital
Tratamento:
- Antibióticos tópicos para evitar infecção secundária: Neomicina
- Sintomáticos
- Antiviral: Aciclovir 400mg VO 8/8hr por 7-10 dias ou Valaciclovir 1g VO 12/12hd por 7-10 dias
Se recorrência:
- Aciclovir 400mg 8/8hr por 5 dias
- Valaciclovir 500mg 12/12hr por 3-5 dias
Lesões com mais de 4 semanas?
Sim
Não
Fistulização linfonodal?
Não
Sim
Quadro clínico: inicia-se com nodulação subcutânea (pseudobulbão), geralmente unilateral, indolor, cuja erosão forma ulceração de borda plana ou hipertrófica, bem delimitada, com base granulomatose de aspecto vermelho vivo e de sangramento fácil. Tal lesão evolui para aparência vegetante, extensa, mantendo-se indolor e sem formar adenopatia verdadeira
Quadro clínico: inicia-se apenas pápulas ou pústulas indolores que desaparecem sem deixar sequela, depois do que, dentro de 1-6 semanas, surge linfoadenopatia unica, unilateral, supurativa, dolorosa, com fistulização em orificios múltiplos
Diagnóstico:
- Clínico: identificação da lesão
- Histológico: amostra de biópsia com Corpústulos de Donovan
Diagnóstico:
- Clínico: identificação da lesão
- Microbiológico
- PCR
HD: Donovanose
HD: Linfogranuloma venéreo
Tratamento: opções terapêuticas
- Doxicilina 100mg VO 12/12hr por pelo menos 21 dias ou até cura clinica
- Eritromicina 500mg VO 6/6hr por pelo menos 21 dias ou até cura clinica
Tratamento: opções terapêuticas:
- Doxicilina 100mg VO 12/12hr por 14-21 dias
- Eritromicina 500mg VO 6/6hr por 14-21 dias
- Amoxicilina 500mg VO 6/6he por 14 dias
Lesões dolorosas?
Sim
Não
Quadro clínico:
- numero: úlceras multiplas de base amolecida
- bordas: irregular e contorno eritematoso
- fundo: sujo e fétido, recoberto por exsudato necrótico amarelo
- localização: genitália
- linfadenopatia: unica, unilateral, supurativa, dolorosa, com fistulização em orificio unico
Quadro clínico:
- número: lesão ulcerada, geralmente única
- dimensões: medindo 1 a 2 cm
- bordas: bem delimitadas, endurecidas e elevadas
- fundo: limpo, liso e brilhante
- localização: região genitália ou orofaringea
- linfadenopatia: regional, unilateral, não supurativa, móvel, indolor e sem sinais flogísticos
Diagnóstico:
- Clínico: identificação da lesão
- Microbiológico: amostra de raspagem da lesão ou punção linfonodal com bacterioscopia com cocobacilos gram negativos intracelulares ou exame de campo escuro negativo para T. pallidum
Diagnóstico:
- Clínico: identificação da lesão
- Microbiológico: amostra de raspagem da lesão ou punção linfonodal com exame de campo escuro positivo
HD: Cancro mole
HD: Sífilis Primária (cancro duro)
Tratamento: opções terapêuticas
- Azitromicina 1g VO DU
- Ceftriaxone 250mg IM DU
- Ciprofloxacino 500mg VO 12/12hr por 3 dias
- Eritromicina 500mg 6/6hr ou 8/8hr por 7 dias
- Doxicilina 100mg VO 12/12hr por 10 dias ou até cura clinica
- SMT+TMP 800/160mg VO 12/12hr por 10 dias ou até cura clinica
Tratamento segundo forma clinica:
• Primária: Penicilina G Benzatina 2,4 milhões UI IM DU (1,2 em cada glúteo) = 2,4 milhões UI
• Secundária: Penicilina G Benzatina 2,4 milhões UI 2 doses com 1 semana de intervalo = 4,8 milhões UI
• Latente precoce (< 1 ano): Penicilina G Benzatina 2,4 milhões UI 2 doses com 1 semana de intervalo = 4,8 milhões UI
• Latente tardia (> 1 ano): Penicilina G Benzatina 2,4 milhões UI 3 doses com 1 semana de intervalo = 7,2 milhões UI
• Terciária: Penicilina G Benzatina 2,4 milhões UI 3 doses com 1 semana de intervalo = 7,2 milhões UI
• Neurosífilis: Penicilina G Cristalina 2,4 milhões UI IV 4/4hr por 10-14 dias
Seguimento: VDRL trimestral no primeiro ano e, se ainda houver títulos positivos, realizar VDRL semestrais no segundo ano após tratamento
Controle de cura adequado:
- após 9-12 meses do tratamento ocorre negativização no caso de sífilis primária
- após 20-24 meses do tratamento ocorre negativização no caso de sífilis secundária
- em alguns casos, pode permanecer positivo em baixos títulos (cicatriz sorológica)
Falha terapêutica:
- se houver quadruplicação dos títulos
- se houver interrupção do tratamento
- se o parceiro não for tratado