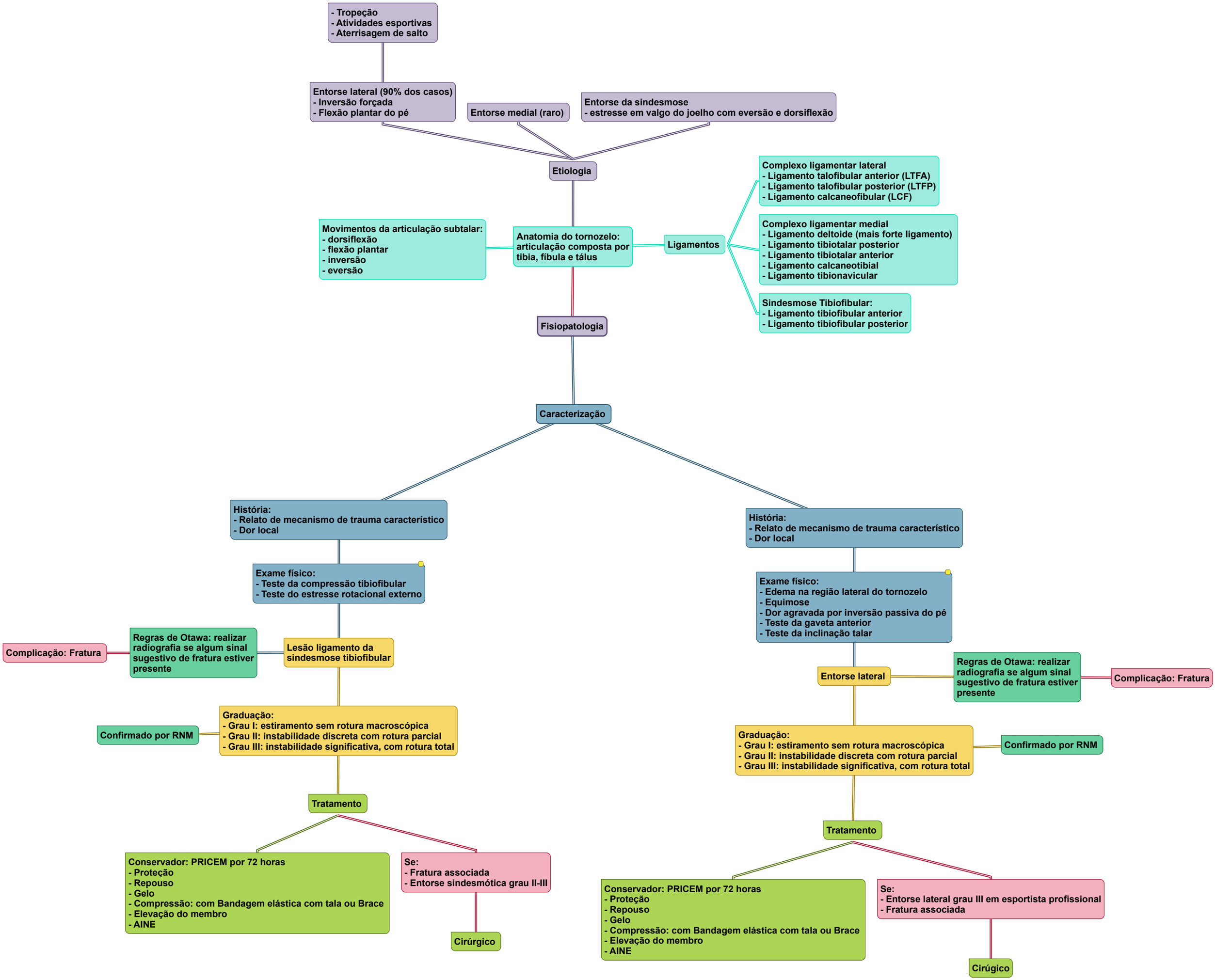
- Tropeção
- Atividades esportivas
- Aterrisagem de salto
Entorse lateral (90% dos casos)
- Inversão forçada
- Flexão plantar do pé
Entorse medial (raro)
Entorse da sindesmose
- estresse em valgo do joelho com eversão e dorsiflexão
Etiologia
Complexo ligamentar lateral
- Ligamento talofibular anterior (LTFA)
- Ligamento talofibular posterior (LTFP)
- Ligamento calcaneofibular (LCF)
Movimentos da articulação subtalar:
- dorsiflexão
- flexão plantar
- inversão
- eversão
Anatomia do tornozelo: articulação composta por tibia, fíbula e tálus
Ligamentos
Complexo ligamentar medial
- Ligamento deltoide (mais forte ligamento)
- Ligamento tibiotalar posterior
- Ligamento tibiotalar anterior
- Ligamento calcaneotibial
- Ligamento tibionavicular
Sindesmose Tibiofibular:
- Ligamento tibiofibular anterior
- Ligamento tibiofibular posterior
Fisiopatologia
Caracterização
História:
- Relato de mecanismo de trauma característico
- Dor local
Exame físico:
- Teste da compressão tibiofibular
- Teste do estresse rotacional externo
Lesão ligamento da sindesmose tibiofibular
Regras de Otawa: realizar radiografia se algum sinal sugestivo de fratura estiver presente
Complicação: Fratura
Graduação:
- Grau I: estiramento sem rotura macroscópica
- Grau II: instabilidade discreta com rotura parcial
- Grau III: instabilidade significativa, com rotura total
Confirmado por RNM
Tratamento
Conservador: PRICEM por 72 horas
- Proteção
- Repouso
- Gelo
- Compressão: com Bandagem elástica com tala ou Brace
- Elevação do membro
- AINE
Se:
- Fratura associada
- Entorse sindesmótica grau II-III
Cirúrgico
História:
- Relato de mecanismo de trauma característico
- Dor local
Exame físico:
- Edema na região lateral do tornozelo
- Equimose
- Dor agravada por inversão passiva do pé
- Teste da gaveta anterior
- Teste da inclinação talar
Entorse lateral
Regras de Otawa: realizar radiografia se algum sinal sugestivo de fratura estiver presente
Complicação: Fratura
Graduação:
- Grau I: estiramento sem rotura macroscópica
- Grau II: instabilidade discreta com rotura parcial
- Grau III: instabilidade significativa, com rotura total
Confirmado por RNM
Tratamento
Conservador: PRICEM por 72 horas
- Proteção
- Repouso
- Gelo
- Compressão: com Bandagem elástica com tala ou Brace
- Elevação do membro
- AINE
Se:
- Entorse lateral grau III em esportista profissional
- Fratura associada
Cirúgico