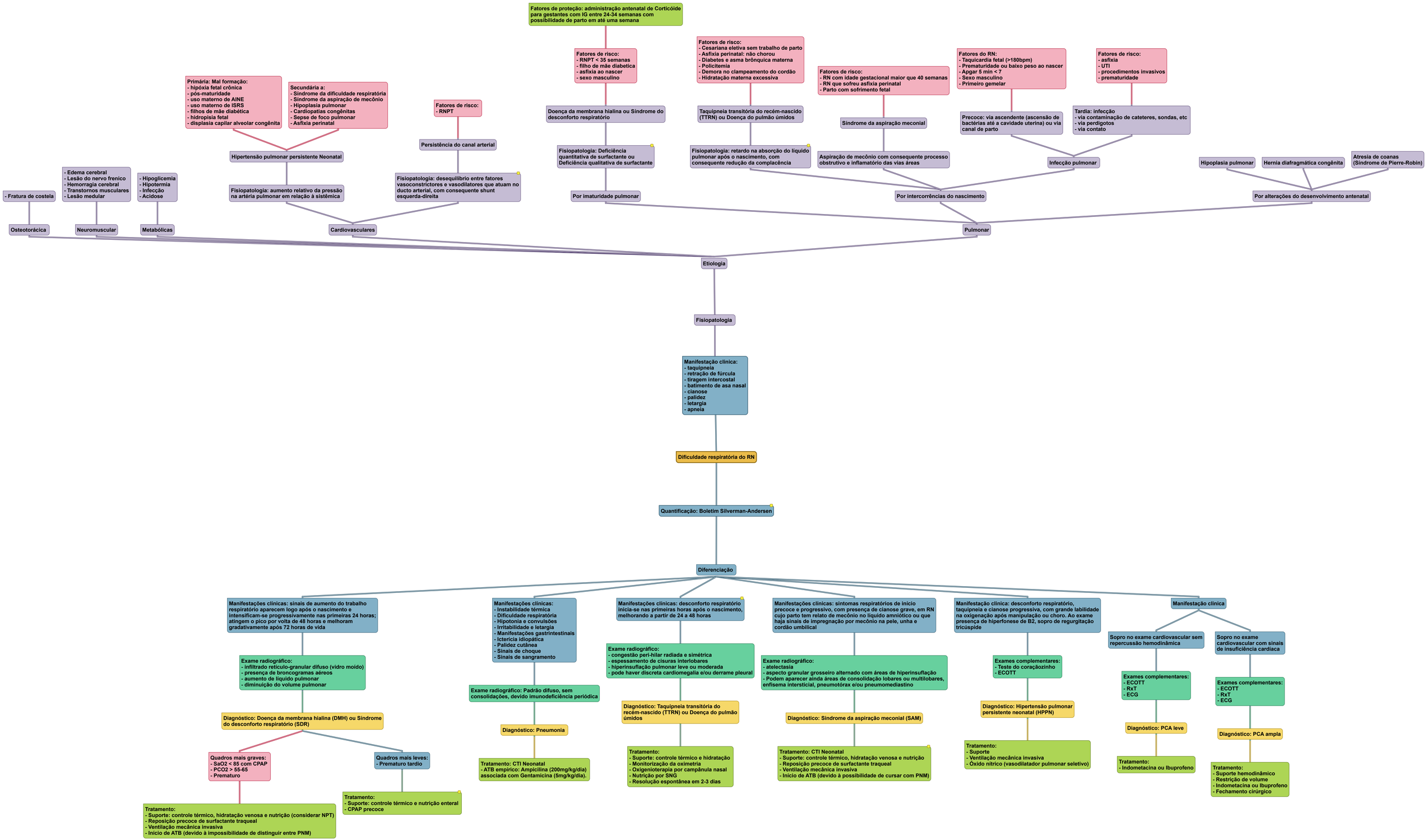
Fatores de proteção: administração antenatal de Corticóide para gestantes com IG entre 24-34 semanas com possibilidade de parto em até uma semana
Fatores de risco:
- RNPT < 35 semanas
- filho de mãe diabetica
- asfixia ao nascer
- sexo masculino
Doença da membrana hialina ou Síndrome do desconforto respiratório
Fisiopatologia: Deficiência quantitativa de surfactante ou Deficiência qualitativa de surfactante
Por imaturidade pulmonar
Fatores de risco:
- Cesariana eletiva sem trabalho de parto
- Asfixia perinatal: não chorou
- Diabetes e asma brônquica materna
- Policitemia
- Demora no clampeamento do cordão
- Hidratação materna excessiva
Taquipneia transitória do recém-nascido (TTRN) ou Doença do pulmão úmidos
Fisiopatologia: retardo na absorção do liquido pulmonar após o nascimento, com consequente redução da complacência
Fatores de risco:
- RN com idade gestacional maior que 40 semanas
- RN que sofreu asfixia perinatal
- Parto com sofrimento fetal
Síndrome da aspiração meconial
Aspiração de mecônio com consequente processo obstrutivo e inflamatório das vias áreas
Fatores do RN:
- Taquicardia fetal (>180bpm)
- Prematuridade ou baixo peso ao nascer
- Apgar 5 min < 7
- Sexo masculino
- Primeiro gemelar
Precoce: via ascendente (ascensão de bactérias até a cavidade uterina) ou via canal de parto
Fatores de risco:
- asfixia
- UTI
- procedimentos invasivos
- prematuridade
Tardia: infecção
- via contaminação de cateteres, sondas, etc
- via perdigotos
- via contato
Infecção pulmonar
Por intercorrências do nascimento
Hipoplasia pulmonar
Hernia diafragmática congênita
Atresia de coanas (Síndrome de Pierre-Robin)
Por alterações do desenvolvimento antenatal
Pulmonar
Primária: Mal formação:
- hipóxia fetal crônica
- pós-maturidade
- uso materno de AINE
- uso materno de ISRS
- filhos de mãe diabética
- hidropisia fetal
- displasia capilar alveolar congênita
Secundária a:
- Síndrome da dificuldade respiratória
- Síndrome da aspiração de mecônio
- Hipoplasia pulmonar
- Cardiopatias congênitas
- Sepse de foco pulmonar
- Asfixia perinatal
Hipertensão pulmonar persistente Neonatal
Fisiopatologia: aumento relativo da pressão na artéria pulmonar em relação à sistêmica
Fatores de risco:
- RNPT
Persistência do canal arterial
Fisiopatologia: desequilíbrio entre fatores vasoconstrictores e vasodilatores que atuam no ducto arterial, com consequente shunt esquerda-direita
Cardiovasculares
- Fratura de costela
Osteotorácica
- Edema cerebral
- Lesão do nervo frenico
- Hemorragia cerebral
- Transtornos musculares
- Lesão medular
Neuromuscular
- Hipoglicemia
- Hipotermia
- Infecção
- Acidose
Metabólicas
Etiologia
Fisiopatologia
Manifestação clínica:
- taquipneia
- retração de fúrcula
- tiragem intercostal
- batimento de asa nasal
- cianose
- palidez
- letargia
- apneia
Dificuldade respiratória do RN
Quantificação: Boletim Silverman-Andersen
Diferenciação
Manifestações clínicas: sinais de aumento do trabalho respiratório aparecem logo após o nascimento e intensificam-se progressivamente nas primeiras 24 horas; atingem o pico por volta de 48 horas e melhoram gradativamente após 72 horas de vida
Exame radiográfico:
- infiltrado reticulo-granular difuso (vidro moído)
- presença de broncogramas aéreos
- aumento de liquido pulmonar
- diminuição do volume pulmonar
Diagnóstico: Doença da membrana hialina (DMH) ou Síndrome do desconforto respiratório (SDR)
Quadros mais graves:
- SaO2 < 85 com CPAP
- PCO2 > 55-65
- Prematuro
Tratamento:
- Suporte: controle térmico, hidratação venosa e nutrição (considerar NPT)
- Reposição precoce de surfactante traqueal
- Ventilação mecânica invasiva
- Início de ATB (devido à impossibilidade de distinguir entre PNM)
Quadros mais leves:
- Prematuro tardio
Tratamento:
- Suporte: controle térmico e nutrição enteral
- CPAP precoce
Manifestações clínicas:
- Instabilidade térmica
- Dificuldade respiratória
- Hipotonia e convulsões
- Irritabilidade e letargia
- Manifestações gastrintestinais
- Icterícia idiopática
- Palidez cutânea
- Sinais de choque
- Sinais de sangramento
Exame radiográfico: Padrão difuso, sem consolidações, devido imunodeficiência periódica
Diagnóstico: Pneumonia
Tratamento: CTI Neonatal
- ATB empírico: Ampicilina (200mg/kg/dia) associada com Gentamicina (5mg/kg/dia).
Manifestações clínicas: desconforto respiratório inicia-se nas primeiras horas após o nascimento, melhorando a partir de 24 a 48 horas
Exame radiográfico:
- congestão peri-hilar radiada e simétrica
- espessamento de cisuras interlobares
- hiperinsuflação pulmonar leve ou moderada
- pode haver discreta cardiomegalia e/ou derrame pleural
Diagnóstico: Taquipneia transitória do recém-nascido (TTRN) ou Doença do pulmão úmidos
Tratamento:
- Suporte: controle térmico e hidratação
- Monitorização da oximetria
- Oxigenioterapia por campânula nasal
- Nutrição por SNG
- Resolução espontânea em 2-3 dias
Manifestações clínicas: sintomas respiratórios de início precoce e progressivo, com presença de cianose grave, em RN cujo parto tem relato de mecônio no líquido amniótico ou que haja sinais de impregnação por mecônio na pele, unha e cordão umbilical
Exame radiográfico:
- atelectasia
- aspecto granular grosseiro alternado com áreas de hiperinsuflação
- Podem aparecer ainda áreas de consolidação lobares ou multilobares, enfisema intersticial, pneumotórax e/ou pneumomediastino
Diagnóstico: Síndrome da aspiração meconial (SAM)
Tratamento: CTI Neonatal
- Suporte: controle térmico, hidratação venosa e nutrição
- Reposição precoce de surfactante traqueal
- Ventilação mecânica invasiva
- Início de ATB (devido à possibilidade de cursar com PNM)
Manifestação clínica: desconforto respiratório, taquipneia e cianose progressiva, com grande labilidade na oxigenação após manipulação ou choro. Ao exame presença de hiperfonese de B2, sopro de regurgitação tricúspide
Exames complementares:
- Teste do coraçãozinho
- ECOTT
Diagnóstico: Hipertensão pulmonar persistente neonatal (HPPN)
Tratamento:
- Suporte
- Ventilação mecânica invasiva
- Óxido nítrico (vasodilatador pulmonar seletivo)
Manifestação clínica
Sopro no exame cardiovascular sem repercussão hemodinâmica
Exames complementares:
- ECOTT
- RxT
- ECG
Diagnóstico: PCA leve
Tratamento:
- Indometacina ou Ibuprofeno
Sopro no exame cardiovascular com sinais de insuficiência cardiaca
Exames complementares:
- ECOTT
- RxT
- ECG
Diagnóstico: PCA ampla
Tratamento:
- Suporte hemodinâmico
- Restrição de volume
- Indometacina ou Ibuprofeno
- Fechamento cirúrgico