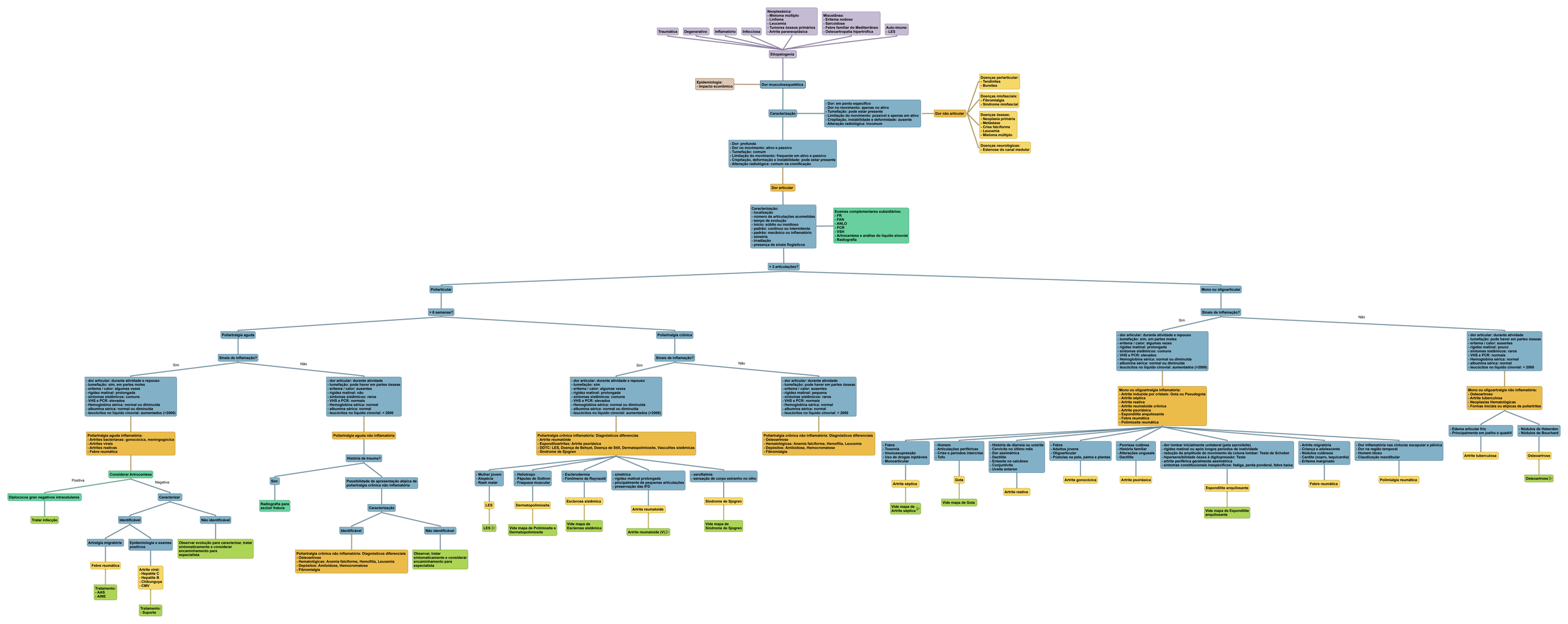
Traumática
Degenerativo
Inflamatório
Infecciosa
Neoplasásica:
- Mieloma múltiplo
- Linfoma
- Leucemia
- Tumores ósseos primários
- Artrite paraneoplásica
Miscelânea:
- Eritema nodoso
- Sarcoidose
- Febre familiar do Mediterrâneo
- Osteoartropatia hipertrófica
Auto-imune:
- LES
Etiopatogenia
Epidemiologia:
- impacto econômico
Dor musculoesquelética
Caracterização
- Dor: em ponto específico
- Dor no movimento: apenas no ativo
- Tumefação: pode estar presente
- Limitação do movimento: possível e apenas em ativo
- Crepitação, instabilidade e deformidade: ausente
- Alteração radiológica: incomum
Dor não articular
Doenças periarticular:
- Tendinites
- Bursites
Doenças miofasciais:
- Fibromialgia
- Síndrome miofascial
Doenças ósseas:
- Neoplasia primária
- Metástase
- Crise falciforme
- Leucemia
- Mieloma múltiplo
Doenças neurológicas:
- Estenose do canal medular
- Dor: profunda
- Dor no movimento: ativo e passivo
- Tumefação: comum
- Limitação do movimento: frequente em ativo e passivo
- Crepitação, deformação e instabilidade: pode estar presente
- Alteração radiológica: comum na cronificação
Dor articular
Caracterização:
- localização
- número de articulações acometidas
- tempo de evolução
- início: súbito ou insidioso
- padrão: contínuo ou intermitente
- padrão: mecânico ou inflamatório
- simetria
- irradiação
- presença de sinais flogísticos
Exames complementares subsidiários:
- FR
- FAN
- ANLO
- PCR
- VSH
- Artrocentese e análise do líquido sinovial
- Radiografia
> 3 articulações?
Poliarticular
Mono ou oligoarticular
> 6 semanas?
Poliartralgia aguda
Poliartralgia crônica
Sinais de inflamação?
Sim
Não
- dor articular: durante atividade e repouso
- tumefação: sim, em partes moles
- eritema / calor: algumas vezes
- rigidez matinal: prolongada
- sintomas sistêmicos: comuns
- VHS e PCR: elevados
- Hemoglobina sérica: normal ou diminuida
- albumina sérica: normal ou diminuida
- leucócitos no líquido cinovial: aumentados (>2000)
Poliartralgia aguda inflamatória:
- Artrites bacterianas: gonocócica, meningocócica
- Artrites virais
- Artrites reativas
- Febre reumática
Considerar Artrocentese
Positiva
Negativa
Diplococos gran negativos intracelulares
Tratar infecção
Caracterizar
Identificável
Não Identificável
Artralgia migratória
Epidemiologia e exames positivos
Febre reumática
Tratamento:
- AAS
- AINE
Artrite viral:
- Hepatite C
- Hepatite B
- Chikungunya
- CMV
Tratamento:
- Suporte
Observar evolução para caracterizar, tratar sintomaticamente e considerar encaminhamento para especialista
- dor articular: durante atividade
- tumefação: pode haver em partes ósseas
- eritema / calor: ausentes
- rigidez matinal: não
- sintomas sistêmicos: raros
- VHS e PCR: normais
- Hemoglobina sérica: normal
- albumina sérica: normal
- leucócitos no líquido cinovial: < 2000
Poliartralgia aguda não inflamatória
História de trauma?
Sim
Radiografia para excluir fratura
Possibilidade de apresentação atípica de poliartralgia crônica não inflamatória
Caracterização
Identificável
Não identificável
Poliartralgia crônica não inflamatória: Diagnósticos diferenciais
- Osteoartrose
- Hematológicas: Anemia falciforme, Hemofilia, Leucemia
- Depósitos: Amiloidose, Hemocromatose
- Fibromialgia
Observar, tratar sintomaticamente e considerar encaminhamento para especialista
- dor articular: durante atividade e repouso
- tumefação: sim
- eritema / calor: algumas vezes
- rigidez matinal: prolongada
- sintomas sistêmicos: comuns
- VHS e PCR: elevados
- Hemoglobina sérica: normal ou diminuida
- albumina sérica: normal ou diminuida
- leucócitos no líquido cinovial: aumentados (>2000)
Poliartralgia crônica inflamatória: Diagnósticos diferenciais
- Osteoartrose
- Espondiloartritres: Artrite psoriásica
- DOTC: LES, Doença de Behçet, Doença de Still, Dermatopolimiosite, Vasculites sistêmicas
- Síndrome de Sjogren
- Mulher jovem
- Alopécia
- Rash malar
LES
LES
- Heliotropo
- Pápulas de Gottron
- Fraqueza muscular
Dermatopolimiosite
Vide mapa de Polimiosite e Dermatopolimiosite
- Esclerodermia
- Fenômeno de Raynaud
Esclerose sistêmica
Vide mapa de Esclerose sistêmica
- simétrica
- rigidez matinal prolongada
- pincipalmente de pequenas articulações
- preservação das IFD
Artrite reumatoide
Artrite reumatoide (V)
- xerofitalmia
- sensação de corpo estranho no olho
Síndrome de Sjogren
Vide mapa de Síndrome de Sjogren
- dor articular: durante atividade
- tumefação: pode haver em partes ósseas
- eritema / calor: ausentes
- rigidez matinal: pequena
- sintomas sistêmicos: raros
- VHS e PCR: normais
- Hemoglobina sérica: normal
- albumina sérica: normal
- leucócitos no líquido cinovial: < 2000
Poliartralgia crônica não inflamatória: Diagnósticos diferenciais
- Osteoartrose
- Hematológicas: Anemia falciforme, Hemofilia, Leucemia
- Depósitos: Amiloidose, Hemocromatose
- Fibromialgia
- dor articular: durante atividade e repouso
- tumefação: sim, em partes moles
- eritema / calor: algumas vezes
- rigidez matinal: prolongada
- sintomas sistêmicos: comuns
- VHS e PCR: elevados
- Hemoglobina sérica: normal ou diminuida
- albumina sérica: normal ou diminuida
- leucócitos no líquido cinovial: aumentados (>2000)
Mono ou oligoartralgia inflamatória:
- Artrite induzida por cristais: Gota ou Pseudogota
- Artrite séptica
- Artrite reativa
- Artrite reumatoide crônica
- Artrite psoriásica
- Espondilite anquilosante
- Febre reumática
- Polimiosite reumática
- Febre
- Toxemia
- Imunossupressão
- Uso de drogas injetáveis
- Monoarticular
Artrite séptica
Vide mapa de Artrite séptica
- Homem
- Articulações periféricas
- Crise e períodos intercrise
- Tofo
Gota
Vide mapa de Gota
- História de diarreia ou uretrite
- Cervicite no último mês
- Dor assimétrica
- Dactilite
- Entesite no calcâneo
- Conjuntivite
- Uveíte anterior
Artrite reativa
- Febre
- Adultos jovens
- Oligoarticular
- Pústulas na pele, palma e plantas
Artrite gonocócica
- Psoríase cutânea
- História familiar
- Alterações ungueais
- Dactilite
Artrite psoriásica
- dor lombar inicialmente unilateral (pela sacroiliite)
- rigidez matinal ou após longos períodos de inatividade
- redução da amplitude do movimento da coluna lombar: Teste de Schober
- hipersensibilidade óssea à digitopressão: Teste
- artrite periférica geralmente assimétrica
- sintomas constitucionais inespecíficos: fadiga, perda ponderal, febre baixa
Espondilite anquilosante
Vide mapa de Espondilite anquilosante
- Artrite migratória
- Criança e adolescente
- Nódulos cutâneos
- Cardite (sopro, taquicardia)
- Eritema marginado
Febre reumática
- Dor Inflamatória nas cinturas escapular e pélvica
- Dor na região temporal
- Homem idoso
- Claudicação mandibular
Polimialgia reumática
- dor articular: durante atividade
- tumefação: pode haver em partes ósseas
- eritema / calor: ausentes
- rigidez matinal: pouco
- sintomas sistêmicos: raros
- VHS e PCR: normais
- Hemoglobina sérica: normal
- albumina sérica: normal
- leucócitos no líquido cinovial: < 2000
Mono ou oligoartralgia não inflamatória:
- Osteoartrose
- Artrite tuberculosa
- Neoplasias Hematológicas
- Formas iniciais ou atípicas de poliartrites
- Edema articular frio
- Principalmente em joelho e quadril
- Nódulos de Heberden
- Nódulos de Bouchard
Artrite tuberculosa
Osteoartrose
Osteoartrose