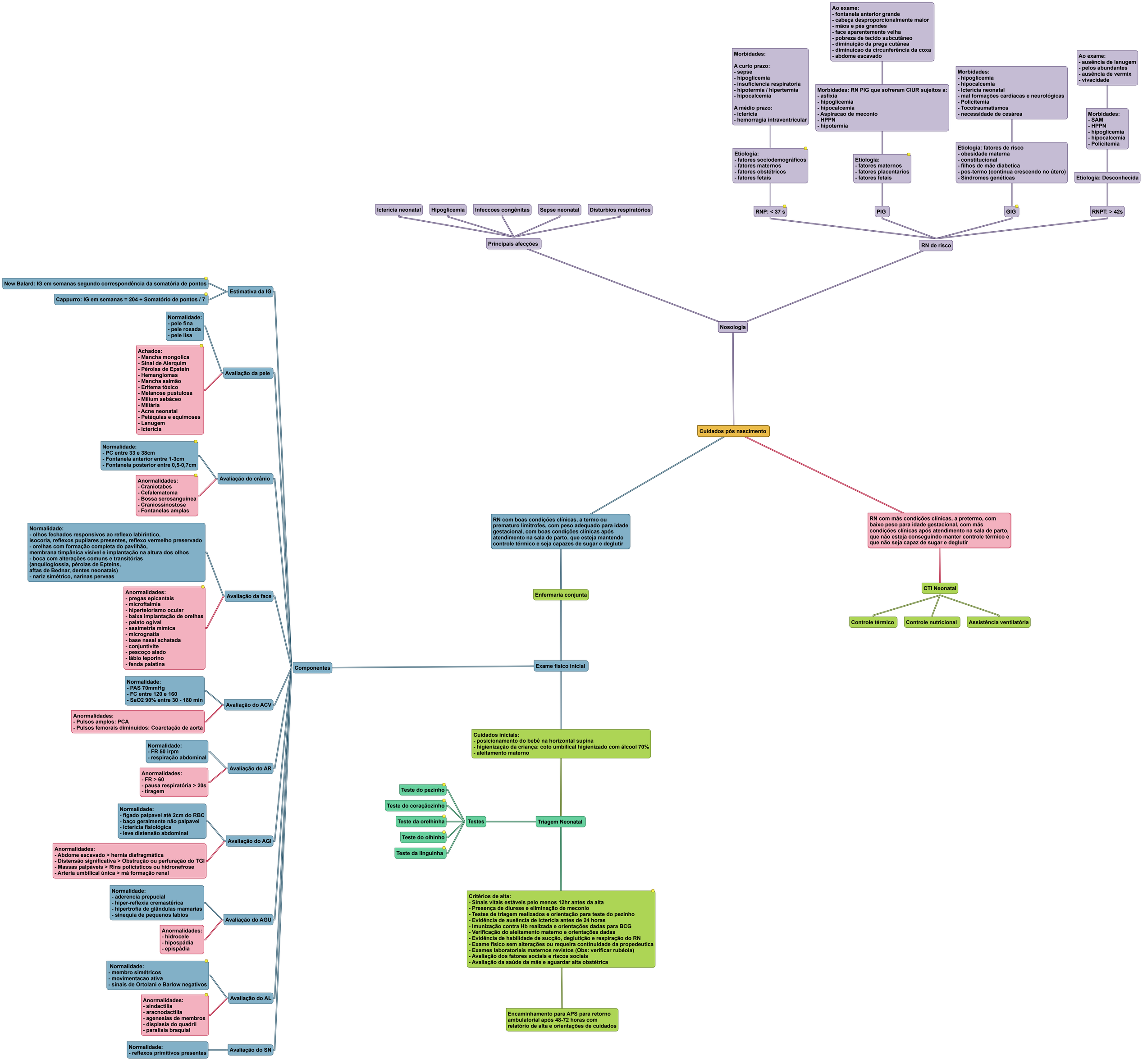
Nosologia
Principais afecções
Icterícia neonatal
Hipoglicemia
Infeccoes congênitas
Sepse neonatal
Disturbios respiratórios
RN de risco
RNP: < 37 s
Etiologia:
- fatores sociodemográficos
- fatores maternos
- fatores obstétricos
- fatores fetais
Morbidades:
A curto prazo:
- sepse
- hipoglicemia
- insuficiencia respiratoria
- hipotermia / hipertermia
- hipocalcemia
A médio prazo:
- icterícia
- hemorragia intraventricular
PIG
Etiologia:
- fatores maternos
- fatores placentarios
- fatores fetais
Morbidades: RN PIG que sofreram CIUR sujeitos a:
- asfixia
- hipoglicemia
- hipocalcemia
- Aspiracao de meconio
- HPPN
- hipotermia
Ao exame:
- fontanela anterior grande
- cabeça desproporcionalmente maior
- mãos e pés grandes
- face aparentemente velha
- pobreza de tecido subcutâneo
- diminuição da prega cutânea
- diminuicao da circunferência da coxa
- abdome escavado
GIG
Etiologia: fatores de risco
- obesidade materna
- constitucional
- filhos de mãe diabetica
- pos-termo (continua crescendo no útero)
- Síndromes genéticas
Morbidades:
- hipoglicemia
- hipocalcemia
- Icterícia neonatal
- mal formações cardiacas e neurológicas
- Policitemia
- Tocotraumatismos
- necessidade de cesárea
RNPT: > 42s
Etiologia: Desconhecida
Morbidades:
- SAM
- HPPN
- hipoglicemia
- hipocalcemia
- Policitemia
Ao exame:
- ausência de lanugem
- pelos abundantes
- ausência de vermix
- vivacidade
Cuidados pós nascimento
RN com boas condições clínicas, a termo ou prematuro limitrofes, com peso adequado para idade gestacional, com boas condições clínicas após atendimento na sala de parto, que esteja mantendo controle térmico e seja capazes de sugar e deglutir
Enfermaria conjunta
Exame físico inicial
Cuidados iniciais:
- posicionamento do bebê na horizontal supina
- higienização da criança: coto umbilical higienizado com álcool 70%
- aleitamento materno
Triagem Neonatal
Testes
Teste do pezinho
Teste do coraçãozinho
Teste da orelhinha
Teste do olhinho
Teste da linguinha
Critérios de alta:
- Sinais vitais estáveis pelo menos 12hr antes da alta
- Presença de diurese e eliminação de meconio
- Testes de triagem realizados e orientação para teste do pezinho
- Evidência de ausência de Icterícia antes de 24 horas
- Imunização contra Hb realizada e orientações dadas para BCG
- Verificação do aleitamento materno e orientações dadas
- Evidência de habilidade de sucção, deglutição e respiração do RN
- Exame físico sem alterações ou requeira continuidade da propedeutica
- Exames laboratoriais maternos revistos (Obs: verificar rubéola)
- Avaliação dos fatores sociais e riscos sociais
- Avaliação da saúde da mãe e aguardar alta obstétrica
Encaminhamento para APS para retorno ambulatorial após 48-72 horas com relatório de alta e orientações de cuidados
RN com más condições clínicas, a pretermo, com baixo peso para idade gestacional, com más condições clínicas após atendimento na sala de parto, que não esteja conseguindo manter controle térmico e que não seja capaz de sugar e deglutir
CTI Neonatal
Controle térmico
Controle nutricional
Assistência ventilatória
Componentes
Estimativa da IG
New Balard: IG em semanas segundo correspondência da somatória de pontos
Cappurro: IG em semanas = 204 + Somatório de pontos / 7
Avaliação da pele
Normalidade:
- pele fina
- pele rosada
- pele lisa
Achados:
- Mancha mongolica
- Sinal de Alerquim
- Pérolas de Epstein
- Hemangiomas
- Mancha salmão
- Eritema tóxico
- Melanose pustulosa
- Milium sebáceo
- Miliária
- Acne neonatal
- Petéquias e equimoses
- Lanugem
- Icterícia
Avaliação do crânio
Normalidade:
- PC entre 33 e 38cm
- Fontanela anterior entre 1-3cm
- Fontanela posterior entre 0,5-0,7cm
Anormalidades:
- Craniotabes
- Cefalematoma
- Bossa serosanguinea
- Craniossinostose
- Fontanelas amplas
Avaliação da face
Normalidade:
- olhos fechados responsivos ao reflexo labiríntico,
isocoria, reflexos pupilares presentes, reflexo vermelho preservado
- orelhas com formação completa do pavilhão,
membrana timpânica visível e implantação na altura dos olhos
- boca com alterações comuns e transitórias
(anquiloglossia, pérolas de Epteins,
aftas de Bednar, dentes neonatais)
- nariz simétrico, narinas perveas
Anormalidades:
- pregas epicantais
- microftalmia
- hipertelorismo ocular
- baixa implantação de orelhas
- palato ogival
- assimetria mímica
- micrognatia
- base nasal achatada
- conjuntivite
- pescoço alado
- lábio leporino
- fenda palatina
Avaliação do ACV
Normalidade:
- PAS 70mmHg
- FC entre 120 e 160
- SaO2 90% entre 30 - 180 min
Anormalidades:
- Pulsos amplos: PCA
- Pulsos femorais diminuidos: Coarctação de aorta
Avaliação do AR
Normalidade:
- FR 50 irpm
- respiração abdominal
Anormalidades:
- FR > 60
- pausa respiratória > 20s
- tiragem
Avaliação do AGI
Normalidade:
- figado palpavel até 2cm do RBC
- baço geralmente não palpavel
- icterícia fisiológica
- leve distensão abdominal
Anormalidades:
- Abdome escavado > hernia diafragmática
- Distensão significativa > Obstrução ou perfuração do TGI
- Massas palpáveis > Rins policísticos ou hidronefrose
- Arteria umbilical única > má formação renal
Avaliação do AGU
Normalidade:
- aderencia prepucial
- hiper-reflexia cremastêrica
- hipertrofia de glândulas mamarias
- sinequia de pequenos labios
Anormalidades:
- hidrocele
- hipospádia
- epispádia
Avaliação do AL
Normalidade:
- membro simétricos
- movimentacao ativa
- sinais de Ortolani e Barlow negativos
Anormalidades:
- sindactilia
- aracnodactilia
- agenesias de membros
- displasia do quadril
- paralisia braquial
Avaliação do SN
Normalidade:
- reflexos primitivos presentes