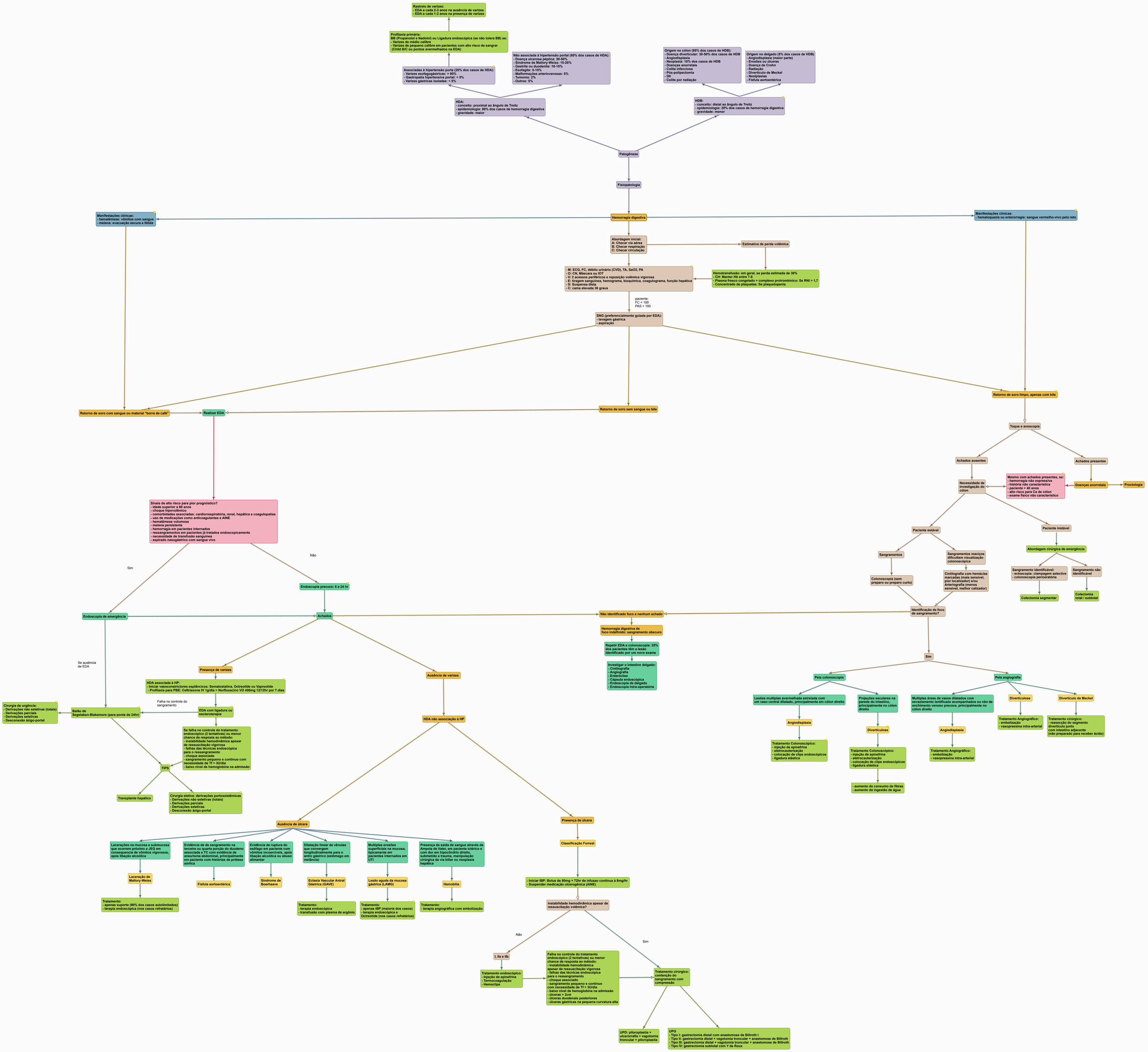
Rastreio de varizes:
- EDA a cada 2-3 anos na ausência de varizes
- EDA a cada 1-2 anos na presença de varizes
Profilaxia primária:
BB (Propanolol o Nadolol) ou Ligadura endoscópica (se não tolera BB) se:
- Varizes de médio calibre
- Varizes de pequeno calibre em pacientes com alto risco de sangrar
(Child B/C ou pontos avermelhados na EDA)
Associadas à hipertensão porta (20% dos casos de HDA):
- Varizes esofagogástricas: > 90%
- Gastropatia hipertensiva portal: < 5%
- Varizes gástricas isoladas: < 5%
Não associada à hipertensão portal (80% dos casos de HDA):
- Doença ulcerosa péptica: 30-50%
- Síndrome de Mallory-Weiss: 15-20%
- Gastrite ou duodenite: 10-15%
- Esofagite: 5-10%
- Malformações arteriovenosas: 5%
- Tumores: 2%
- Outros: 5%
Origem no cólon (95% dos casos de HDB):
- Doença diverticular: 30-50% dos casos de HDB
- Angiodisplasia
- Neoplasia: 10% dos casos de HDB
- Doenças anorretais
- Colite infecciosa
- Pós-polipectomia
- DII
- Colite por radiação
Origem no delgado (5% dos casos de HDB)
- Angiodisplasia (maior parte)
- Erosões ou úlceras
- Doença de Crohn
- Radiação
- Divertículo de Meckel
- Neoplasias
- Fístula aortoentérica
HDA:
- conceito: proximal ao ângulo de Treitz
- epidemiologia: 80% dos casos de hemorragia digestiva
- gravidade: maior
HDB:
- conceito: distal ao ângulo de Treitz
- epidemiologia: 20% dos casos de hemorragia digestiva
- gravidade: menor
Patogênese
Fisiopatologia
Hemorragia digestiva
Manifestações clínicas:
- hematêmese: vômitos com sangue
- melena: evacuação escura e fétida
Manifestações clínicas:
- hematoquezia ou enterorragia: sangue vermelho-vivo pelo reto
Abordagem inicial:
A: Checar via aérea
B: Checar respiração
C: Checar circulação
Estimativa de perda volêmica
Hemotransfusão: em geral, se perda estimada de 30%
- CH: Manter Hb entre 7-8
- Plasma fresco congelado + complexo protrombínico: Se RNI > 1,7
- Concentrado de plaquetas: Se plaquetopenia
- M: ECG, FC, débito urinário (CVD), TA, SaO2, PA
- O: CN, Máscara ou IOT
- V: 2 acessos periféricos e reposição volêmica vigorosa
- E: Etagem sanguínea, hemograma, bioquímica, coagulograma, função hepática
- S: Suspensa dieta
- C: cama elevada 30 graus
paciente:
FC < 100
PAS > 100
SNG (preferencialmente guiada por EDA):
- lavagem gástrica
- aspiração
Retorno de soro com sangue ou material "borra de café"
Realizar EDA
Retorno de soro sem sangue ou bile
Retorno de soro limpo, apenas com bile
Toque e anoscopia
Achados ausentes
Achados presentes
Necessidade de investigação do cólon
Mesmo com achados presentes, se:
- hemorragia não expressiva
- história não característica
- paciente > 40 anos
- alto risco para Ca de cólon
- exame físico não característico
Doenças anorretais
Proctologia
Paciente estável
Paciente instável
Sangramentos
Sangramentos maciços dificultam visualização colonoscópica
Colonoscopia (sem preparo ou preparo curto)
Cintilografia com hemácias marcadas (mais sensível, pior localizador) e/ou Arteriografia (menos sensível, melhor calizador)
Abordagem cirúrgica de emergência
Sangramento identificável:
- ectoscopia: clampagem selective
- colonoscopia perioeratória
Sangramento não identificável
Colectomia segmentar
Colectomia total / subtotal
Identificação do foco de sangramento?
Sim
Pela colonoscopia
Pela angiografia
Lesões multiplas avermelhada estrelada com um vaso central dilatado, principalmente em cólon direito
Projeções seculares na parede do intestino, principalmente no cólon direito
Angiodisplasia
Diverticulose
Tratamento Colonoscópico:
- injeção de epinefrina
- eletrocauterização
- colocação de clips endoscópicos
- ligadura elástica
Tratamento Colonoscópico:
- injeção de epinefrina
- eletrocauterização
- colocação de clips endoscópicos
- ligadura elástica
- aumento do consumo de fibras
- aumento da ingestão de água
Multiplas áreas de vasos dilatados com esvaziamento lentificado acompanhados ou não de enchimento venoso precoce, principalmente no cólon direito
Angiodisplasia
Tratamento Angiográfico:
- embolização
- vasopressina intra-arterial
Diverticulose
Tratamento Angiográfico:
- embolização
- vasopressina intra-arterial
Divertículo de Meckel
Tratamento cirúrgico:
- ressecção do segmento divertículo junto com intestino adjacente (não preparado para receber ácido)
Não identificado foco e nenhum achado
Hemorragia digestiva de foco indefinido; sangramento obscuro
Repetir EDA e colonoscopia: 35% dos pacientes têm a lesão identificado por um novo exame
Investigar o intestino delgado:
- Cintilografia
- Angiografia
- Enterócise
- Cápsula endoscópica
- Endoscopia de delgado
- Endoscopia intra-operatória
Sinais de alto risco para pior prognóstico?
- idade superior a 60 anos
- choque hipovolêmico
- comorbidades associadas: cardiorrespiratória, renal, hepática e coagulopatias
- uso de medicações como anticoagulantes e AINE
- hematêmese volumosa
- melena persistente
- hemorragia em pacientes internados
- ressangramentos em pacientes já tratados endoscopicamente
- necessidade de transfusão sanguínea
- aspirado nasogástrico com sangue vivo
Sim
Não
Endoscopia precoce: 6 a 24 hr
Endoscopia de emergência
Achados
Se ausência de EDA
Presença de varizes
HDA associada à HP:
- Iniciar vasoconstrictores esplâncicos: Somatostatina, Octreotide ou Vapreotide
- Profilaxia para PBE: Ceftriaxone IV 1g/dia > Norfloxacino VO 400mg 12/12hr por 7 dias
Falha no controle do sangramento
EDA com ligadura ou escleroterapia
Balão de Segstaken-Blakemore (para ponte de 24hr)
Cirurgia de urgência:
- Derivações não seletivas (totais)
- Derivações parciais
- Derivações seletivas
- Desconexão ázigo-portal
Se falha no controle do tratamento endoscópico (2 tentativas) ou menor chance de resposta ao método:
- Instabilidade hemodinâmica apesar de ressuscitação vigorosa
- falhas das técnicas endoscópica para o ressangramento
- choque associado
- sangramento pequeno e contínuo com necessidade de Tf > 3U/dia
- baixo nível de hemoglobina na admissão
TIPS
Transplante hepático
Cirurgia eletiva: derivações portossistêmicas
- Derivações não seletivas (totais)
- Derivações parciais
- Derivações seletivas
- Desconexão ázigo-portal
Ausência de varizes
HDA não associação à HP
Ausência de úlcera
Lacerações na mucosa e submucosa que ocorrem próximo a JEG em consequencia de vômitos vigorosos, após libação alcoólica
Laceração de Mallory-Weiss
Tratamento:
- apenas suporte (90% dos casos autolimitados)
- terapia endoscópica (nos casos refratários)
Evidência de de sangramento na terceira ou quarta porção do duodeno associada a TC com evidência de aneurisma abdominal, principalmente em paciente com histórias de prótese aórtica
Fistula aortoentérica
Evidência de ruptura do esôfago em paciente com vômitos incoercíveis, após libação alcoólica ou abuso alimentar
Síndrome de Boerhaave
Dilatação linear de vênulas que convergem longitudinalmente para o antro gástrico (estômago em melânica)
Ectasia Vascular Antral Gástrica (GAVE)
Tratamento:
- terapia endoscópica
- transfusão com plasma de argônio
Multiplas erosões superficiais na mucosa, tipicamente em pacientes internados em UTI
Lesão aguda da mucosa gástrica (LAMG)
Tratamento:
- apenas IBP (maioria dos casos)
- terapia endoscópica e Octreotide (nos casos refratários)
Presença de saída de sangue através da Ampola de Vater, em paciente ictérico e com dor em hipocôndrio direito, submetido a trauma, manipulação cirúrgica da via biliar ou neoplasia hepática
Hemobilia
Tratamento:
- terapia angiográfica com embolização
Presença de úlcera
Classificação Forrest
- Iniciar IBP: Bolus de 80mg + 72hr de infusao continua à 8mg/hr
- Suspender medicação ulcerogênica (AINE)
Instabilidade hemodinâmica apesar de ressuscitação volêmica?
Não
Sim
I, IIa e IIb
Tratamento endoscópico:
- Injeção de epinefrina
- Termocoagulação
- Hemoclips
Falha no controle do tratamento endoscópico (2 tentativas) ou menor chance de resposta ao método:
- instabilidade hemodinâmica apesar de ressuscitação vigorosa
- falhas das técnicas endoscópica para o ressangramento
- choque associado
- sangramento pequeno e contínuo com necessidade de Tf > 3U/dia
- baixo nível de hemoglobina na admissão
- úlceras > 2cm
- úlceras duodenais posteriores
- úlceras gástricas na pequena curvatura alta
Tratamento cirúrgico: contenção do sangramento com compressão
UPD: piloroplastia + ulcerorrafia + vagotomia troncular + pilorioplastia
UPG
- Tipo I: gastrectomia distal com anastomose de Billroth I
- Tipo II: gastrectomia distal + vagotomia troncular + anastomose de Billroth
- Tipo III: gastrectomia distal + vagotomia troncular + anastomose de Billroth
- Tipo IV: gastrectomia subtotal com Y de Roux