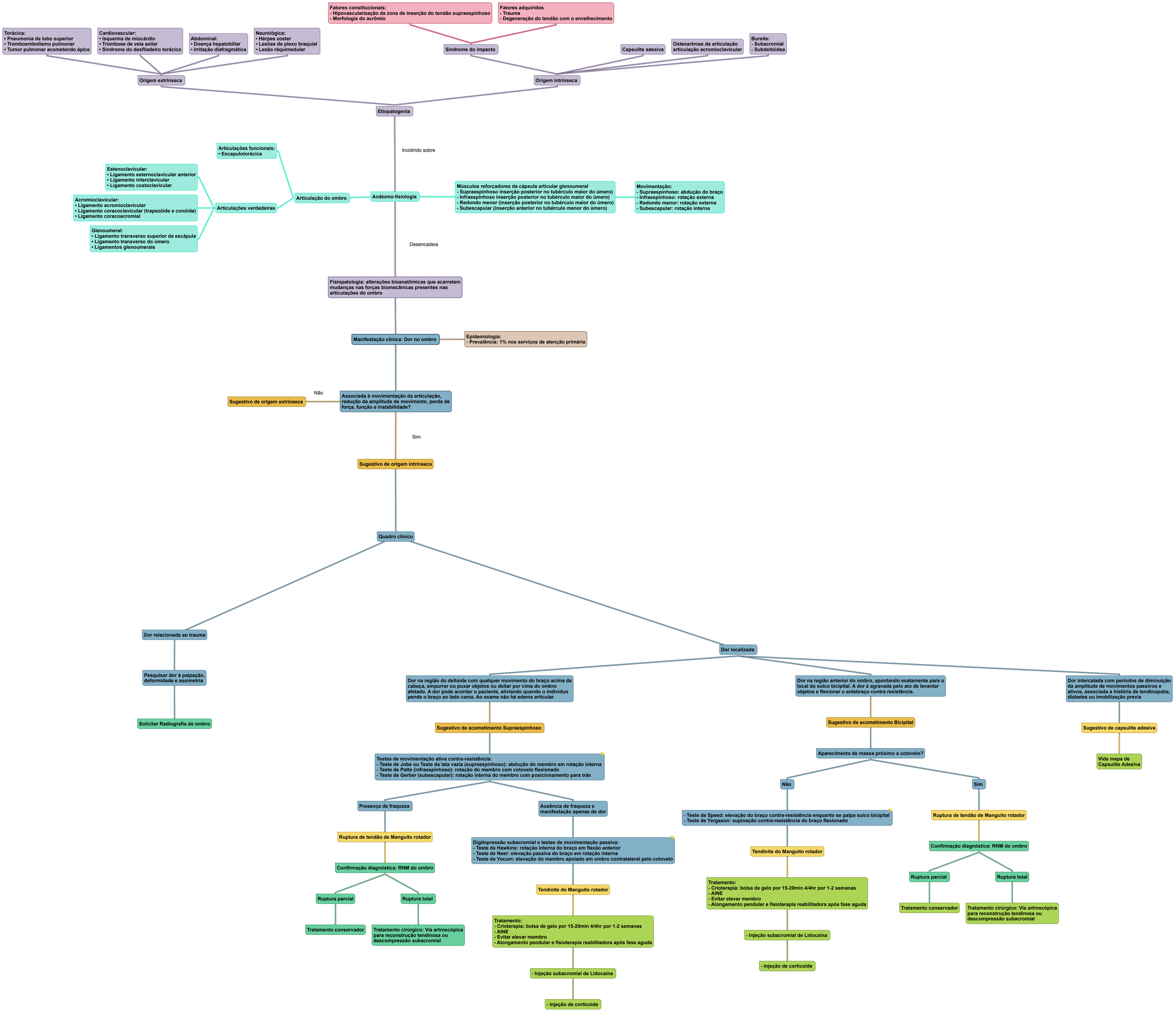
Torácica:
• Pneumonia de lobo superior
• Tromboembolismo pulmonar
• Tumor pulmonar acometendo ápice
Cardiovascular:
• Isquemia de miocárdio
• Trombose de veia axilar
• Síndrome do desfiladeiro torácico
Abdominal:
• Doença hepatobiliar
• Irritação diafragmática
Neurológica:
• Hérpes zoster
• Lesões de plexo braquial
• Lesão ráquimedular
Fatores constitucionais:
- Hipovascularização da zona de inserção do tendão supraespinhoso
- Morfologia do acrômio
Fatores adquiridos
- Trauma
- Degeneração do tendão com o envelhecimento
Síndrome do impacto
Capsulite adesiva
Osteoartrose da articulação articulação acromioclavicular
Bursite:
- Subacromial
- Subdeltóidea
Origem extrínseca
Origem intrínseca
Etiopatogenia
Incidindo sobre
Articulações funcionais:
• Escapulotorácica
Estenoclavicular:
• Ligamento esternoclavicular anterior
• Ligamento interclavicular
• Ligamento costoclavicular
Acromioclavicular:
• Ligamento acromioclavicular
• Ligamento coracoclavicular (trapezóide e conóide)
• Ligamento coracoacromial
Glenoumeral:
• Ligamento transverso superior da escápula
• Ligamento transverso do úmero
• Ligamentos glenoumerais
Articulações verdadeiras
Articulação do ombro
Anátomo-fisiologia
Músculos reforçadores da cápsula articular glenoumeral
- Supraespinhoso inserção posterior no tubérculo maior do úmero)
- Infraespinhoso inserção posterior no tubérculo maior do úmero)
- Redondo menor (inserção posterior no tubérculo maior do úmero)
- Subescapular (inserção anterior no tubérculo menor do úmero)
Movimentação:
- Supraespinhoso: abdução do braço
- Infraespinhoso: rotação externa
- Redondo menor: rotação externa
- Subescapular: rotação interna
Desencadeia
Fisiopatologia: alterações bioanatômicas que acarretam mudanças nas forças biomecânicas presentes nas articulações do ombro
Manifestação clínica: Dor no ombro
Epidemiologia:
- Prevalência: 1% nos serviços de atenção primária
Não
Sugestivo de origem extrínseca
Associada à movimentação da articulação, redução da amplitude de movimento, perda de força, função e instabilidade?
Sim
Sugestivo de origem intrínseca
Quadro clínico
Dor relacionada ao trauma
Pesquisar dor à palpação, deformidade e assimetria
Solicitar Radiografia de ombro
Dor localizada
Dor na região do deltoide com qualquer movimento do braço acima da cabeça, empurrar ou puxar objetos ou deitar por cima do ombro afetado. A dor pode acordar o paciente, aliviando quando o indivíduo pende o braço ao lado cama. Ao exame não há edema articular.
Sugestivo de acometimento Supraespinhoso
Testes de movimentação ativa contra-resistência:
- Teste de Jobe ou Teste da lata vazia (supraespinhoso): abdução do membro em rotação interna
- Teste de Patte (infraespinhoso): rotação do membro com cotovelo flexionado
- Teste de Gerber (subescapular): rotação interna do membro com posicionamento para trás
Presença de fraqueza
Ruptura de tendão de Manguito rotador
Confirmação diagnóstica: RNM do ombro
Ruptura parcial
Ruptura total
Tratamento conservador
Tratamento cirúrgico: Via artroscópica para reconstrução tendinosa ou descompressão subacromial
Ausência de fraqueza e manifestação apenas de dor
Digitopressão subacromial e testes de movimentação passiva:
- Teste de Hawkins: rotação interna do braço em flexão anterior
- Teste de Neer: elevação passiva do braço em rotação interna
- Teste de Yocum: elevação do membro apoiado em ombro contralateral pelo cotovelo
Tendinite do Manguito rotador
Tratamento:
- Crioterapia: bolsa de gelo por 15-20min 4/4hr por 1-2 semanas
- AINE
- Evitar elevar membro
- Alongamento pendular e fisioterapia reabilitadora após fase aguda
- Injeção subacromial de Lidocaína
- Injeção de corticoide
Dor na região anterior do ombro, apontando exatamente para o local do sulco bicipital. A dor é agravada pelo ato de levantar objetos e flexionar o antebraço contra resistência.
Sugestivo de acometimento Bicipital
Aparecimento de massa próximo a cotovelo?
Não
- Teste de Speed: elevação do braço contra-resistência enquanto se palpa sulco bicipital
- Teste de Yergason: supinação contra-resistência do braço flexionado
Tendinite do Manguito rotador
Tratamento:
- Crioterapia: bolsa de gelo por 15-20min 4/4hr por 1-2 semanas
- AINE
- Evitar elevar membro
- Alongamento pendular e fisioterapia reabilitadora após fase aguda
- Injeção subacromial de Lidocaína
- Injeção de corticoide
Sim
Ruptura de tendão de Manguito rotador
Confirmação diagnóstica: RNM do ombro
Ruptura parcial
Ruptura total
Tratamento conservador
Tratamento cirúrgico: Via artroscópica para reconstrução tendinosa ou descompressão subacromial
Dor intercalada com períodos de diminuição da amplitude de movimentos passivos e ativos, associada a história de tendinopatia, diabetes ou imobilização prévia
Sugestivo de capsulite adesiva
Vide mapa de Capsulite Adesiva