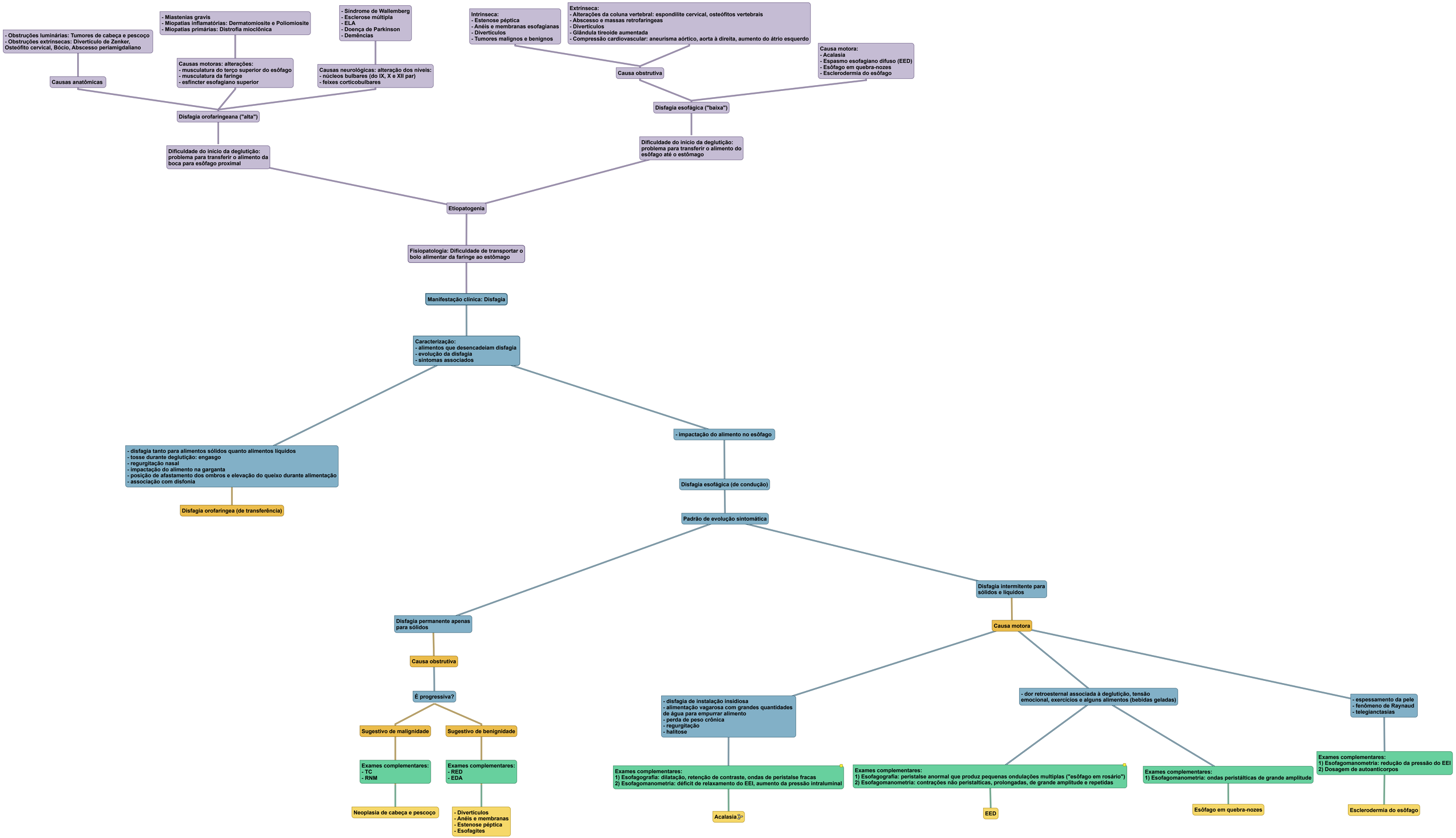
- Obstruções luminárias: Tumores de cabeça e pescoço
- Obstruções extrínsecas: Divertículo de Zenker, Osteófito cervical, Bócio, Abscesso periamigdaliano
Causas anatômicas
- Miastenias gravis
- Miopatias inflamatórias: Dermatomiosite e Poliomiosite
- Miopatias primárias: Distrofia mioclônica
Causas motoras: alterações:
- musculatura do terço superior do esôfago
- musculatura da faringe
- esfíncter esofagiano superior
- Síndrome de Wallemberg
- Esclerose múltipla
- ELA
- Doença de Parkinson
- Demências
Causas neurológicas: alteração dos níveis:
- núcleos bulbares (do IX, X e XII par)
- feixes corticobulbares
Disfagia orofaríngeana ("alta")
Dificuldade do início da deglutição: problema para transferir o alimento da boca para esôfago proximal
Intrínseca:
- Estenose péptica
- Anéis e membranas esofagianas
- Divertículos
- Tumores malignos e benignos
Extrínseca:
- Alterações da coluna vertebral: espondilite cervical, osteófitos vertebrais
- Abscesso e massas retrofaríngeas
- Divertículos
- Glândula tireoide aumentada
- Compressão cardiovascular: aneurisma aórtico, aorta à direita, aumento do átrio esquerdo
Causa obstrutiva
Causa motora:
- Acalasia
- Espasmo esofagiano difuso (EED)
- Esôfago em quebra-nozes
- Esclerodermia do esôfago
Disfagia esofágica ("baixa")
Dificuldade do início da deglutição: problema para transferir o alimento do esôfago até o estômago
Etiopatogenia
Fisiopatologia: Dificuldade de transportar o bolo alimentar da faringe ao estômago
Manifestação clínica: Disfagia
Caracterização:
- alimentos que desencadeiam disfagia
- evolução da disfagia
- sintomas associados
- disfagia tanto para alimentos sólidos quanto alimentos líquidos
- tosse durante deglutição: engasgo
- regurgitação nasal
- impactação do alimento na garganta
- posição de afastamento dos ombros e elevação do queixo durante alimentação
- associação com disfonia
Disfagia orofaríngea (de transferência)
- impactação do alimento no esôfago
Disfagia esofágica (de condução)
Padrão de evolução sintomática
Disfagia permanente apenas para sólidos
Causa obstrutiva
É progressiva?
Sugestivo de malignidade
Sugestivo de benignidade
Exames complementares:
- TC
- RNM
Exames complementares:
- RED
- EDA
Neoplasia de cabeça e pescoço
- Divertículos
- Anéis e membranas
- Estenose péptica
- Esofagites
Disfagia intermitente para sólidos e líquidos
Causa motora
- disfagia de instalação insidiosa
- alimentação vagarosa com grandes quantidades de água para empurrar alimento
- perda de peso crônica
- regurgitação
- halitose
Exames complementares:
1) Esofagografia: dilatação, retenção de contraste, ondas de peristalse fracas
2) Esofagomanometria: déficit de relaxamento do EEI, aumento da pressão intraluminal
Acalasia
- dor retroesternal associada à deglutição, tensão emocional, exercícios e alguns alimentos (bebidas geladas)
Exames complementares:
1) Esofagografia: peristalse anormal que produz pequenas ondulações multiplas ("esôfago em rosário")
2) Esofagomanometria: contrações não peristalticas, prolongadas, de grande amplitude e repetidas
EED
Exames complementares:
1) Esofagomanometria: ondas peristálticas de grande amplitude
Esôfago em quebra-nozes
- espessamento da pele
- fenômeno de Raynaud
- telegiancta sias
Exames complementares:
1) Esofagomanometria: redução da pressão do EEI
2) Dosagem de autoanticorpos
Esclerodermia do esôfago