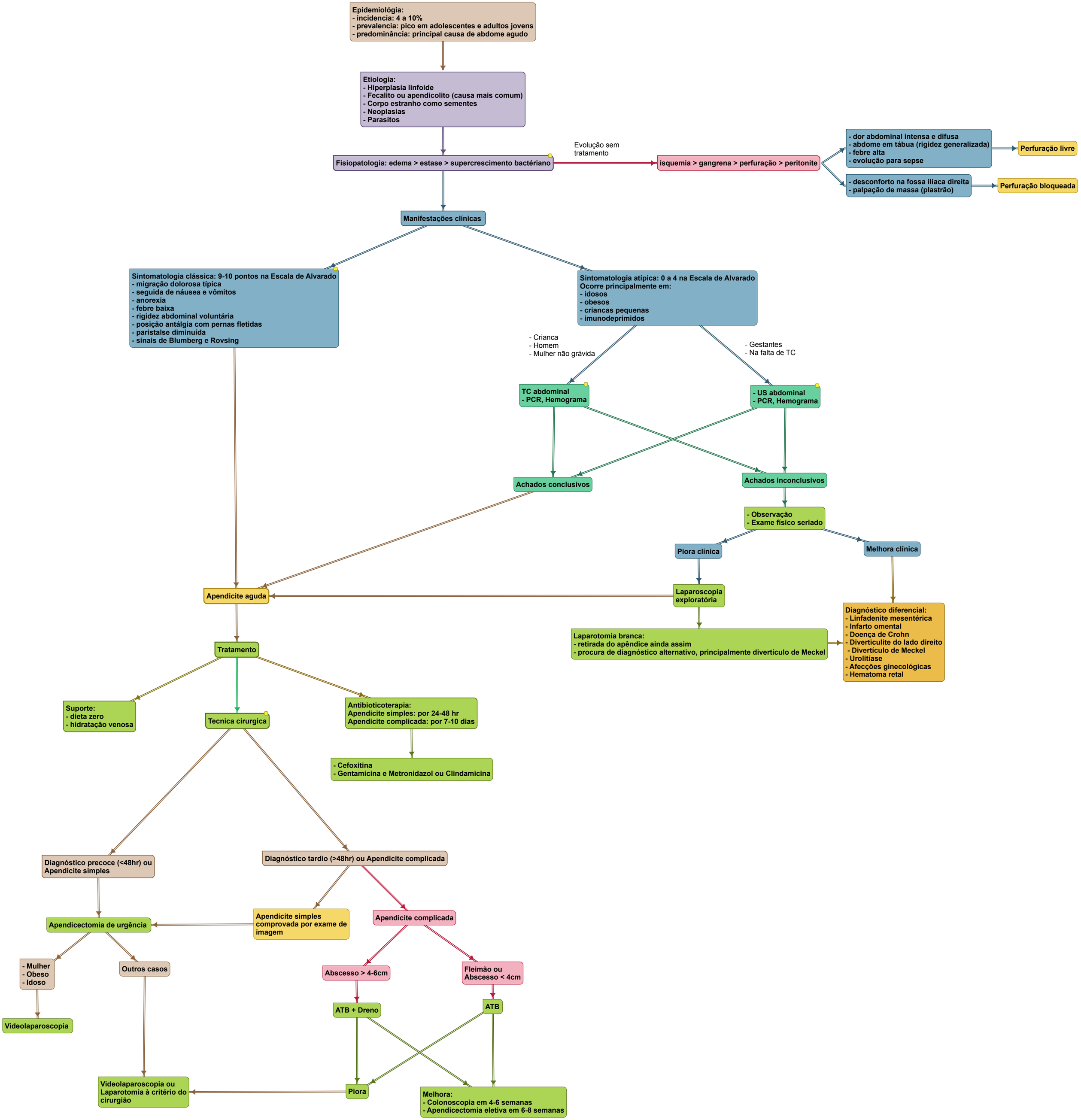
Epidemiológia:
- incidencia: 4 a 10%
- prevalencia: pico em adolescentes e adultos jovens
- predominância: principal causa de abdome agudo
Etiologia:
- Hiperplasia linfoide
- Fecalito ou apendicolito (causa mais comum)
- Corpo estranho como sementes
- Neoplasias
- Parasitos
Fisiopatologia: edema > estase > supercrescimento bactériano
Evolução sem tratamento
isquemia > gangrena > perfuração > peritonite
- dor abdominal intensa e difusa
- abdome em tábua (rigidez generalizada)
- febre alta
- evolução para sepse
Perfuração livre
- desconforto na fossa ilíaca direita
- palpação de massa (plastrão)
Perfuração bloqueada
Manifestações clínicas
Sintomatologia clássica: 9-10 pontos na Escala de Alvarado
- migração dolorosa típica
- seguida de náusea e vômitos
- anorexia
- febre baixa
- rigidez abdominal voluntária
- posição antálgia com pernas fletidas
- paristalse diminuída
- sinais de Blumberg e Rovsing
Sintomatologia atípica: 0 a 4 na Escala de Alvarado
Ocorre principalmente em:
- idosos
- obesos
- criancas pequenas
- imunodeprimidos
- Crianca
- Homem
- Mulher não grávida
- Gestantes
- Na falta de TC
TC abdominal
- PCR, Hemograma
- US abdominal
- PCR, Hemograma
Achados conclusivos
Achados inconclusivos
- Observação
- Exame físico seriado
Piora clínica
Melhora clínica
Apendicite aguda
Laparoscopia exploratória
Diagnóstico diferencial:
- Linfadenite mesentérica
- Infarto omental
- Doença de Crohn
- Diverticulite do lado direito
- Divertículo de Meckel
- Urolitíase
- Afecções ginecológicas
- Hematoma retal
Laparotomia branca:
- retirada do apêndice ainda assim
- procura de diagnóstico alternativo, principalmente divertículo de Meckel
Tratamento
Suporte:
- dieta zero
- hidratação venosa
Tecnica cirurgica
Antibioticoterapia:
Apendicite simples: por 24-48 hr
Apendicite complicada: por 7-10 dias
- Cefoxitina
- Gentamicina e Metronidazol ou Clindamicina
Diagnóstico precoce (<48hr) ou Apendicite simples
Diagnóstico tardio (>48hr) ou Apendicite complicada
Apendicectomia de urgência
Apendicite simples comprovada por exame de imagem
Apendicite complicada
- Mulher
- Obeso
- Idoso
Outros casos
Abscesso > 4-6cm
Fleimão ou Abscesso < 4cm
Videolaparoscopia
ATB + Dreno
ATB
Videolaparoscopia ou Laparotomia à critério do cirurgião
Piora
Melhora:
- Colonoscopia em 4-6 semanas
- Apendicectomia eletiva em 6-8 semanas