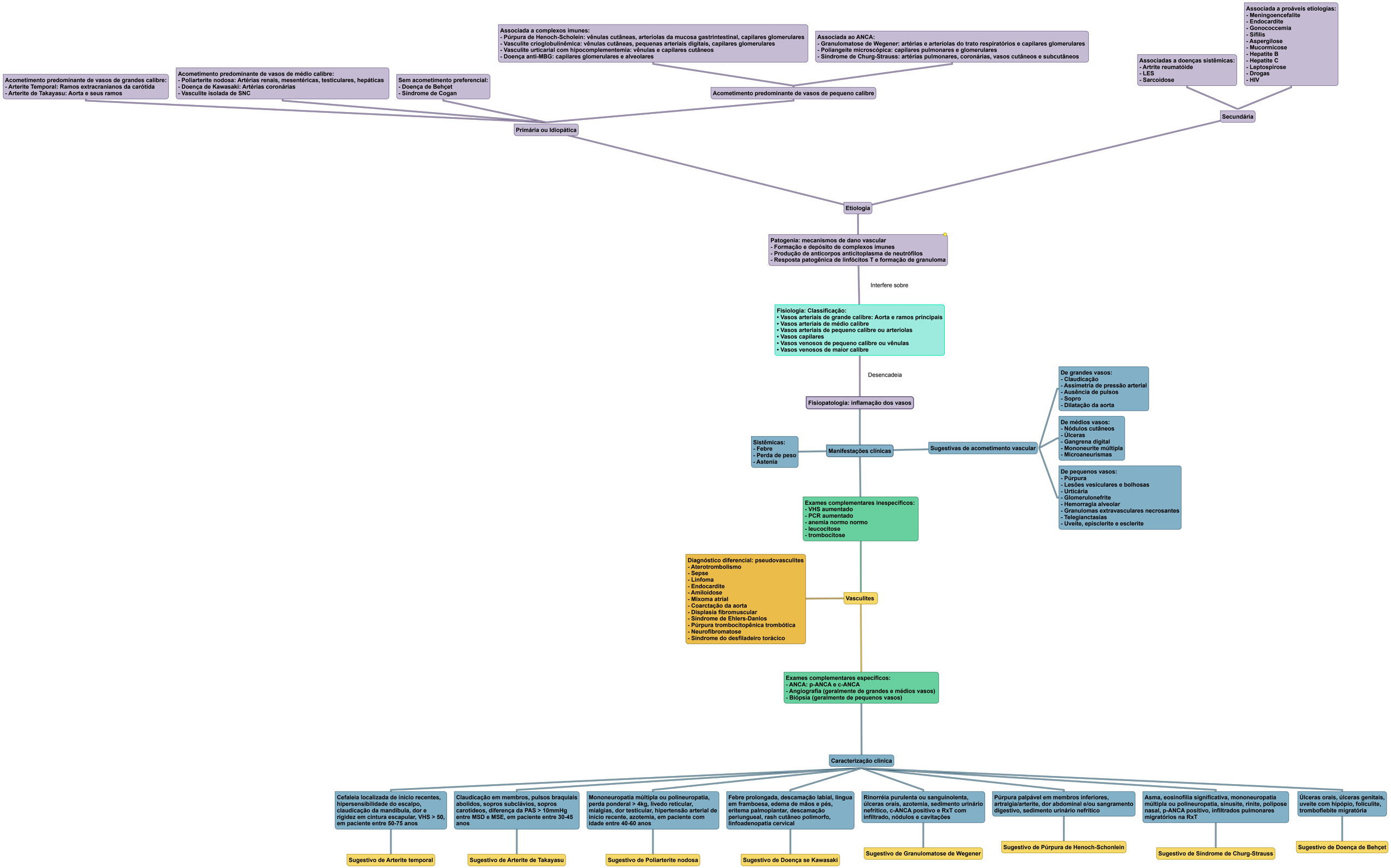
Acometimento predominante de vasos de grandes calibre:
- Arterite Temporal: Ramos extracranianos da carótida
- Arterite de Takayasu: Aorta e seus ramos
Acometimento predominante de vasos de médio calibre:
- Poliarterite nodosa: Artérias renais, mesentéricas, testiculares, hepáticas
- Doença de Kawasaki: Artérias coronárias
- Vasculite isolada de SNC
Sem acometimento preferencial:
- Doença de Behçet
- Síndrome de Cogan
Associada a complexos imunes:
- Púrpura de Henoch-Scholein: vênulas cutâneas, arteríolas da mucosa gastrintestinal, capilares glomerulares
- Vasculite crioglobulinêmica: vênulas cutâneas, pequenas arteriais digitais, capilares glomerulares
- Vasculite urticarial com hipocomplementemia: vênulas e capilares cutâneos
- Doença anti-MBG: capilares glomerulares e alveolares
Associada ao ANCA:
- Granulomatose de Wegener: artérias e arteríolas do trato respiratórios e capilares glomerulares
- Poliangeite microscópica: capilares pulmonares e glomerulares
- Síndrome de Churg-Strauss: artérias pulmonares, coronárias, vasos cutâneos e subcutâneos
Associadas a doenças sistêmicas:
- Artrite reumatóide
- LES
- Sarcoidose
Associada a proáveis etiologias:
- Meningoencefalite
- Endocardite
- Gonococcemia
- Sífilis
- Aspergilose
- Mucormicose
- Hepatite B
- Hepatite C
- Leptospirose
- Drogas
- HIV
Acometimento predominante de vasos de pequeno calibre
Primária ou Idiopática
Secundária
Etiologia
Patogenia: mecanismos de dano vascular
- Formação e depósito de complexos imunes
- Produção de anticorpos anticitoplasma de neutrófilos
- Resposta patogênica de linfócitos T e formação de granuloma
Interfere sobre
Fisiologia: Classificação:
• Vasos arteriais de grande calibre: Aorta e ramos principais
• Vasos arteriais de médio calibre
• Vasos arteriais de pequeno calibre ou arteríolas
• Vasos capilares
• Vasos venosos de pequeno calibre ou vênulas
• Vasos venosos de maior calibre
Desencadeia
Fisiopatologia: inflamação dos vasos
Manifestações clínicas
Sistêmicas:
- Febre
- Perda de peso
- Astenia
Sugestivas de acometimento vascular
De grandes vasos:
- Claudicação
- Assimetria de pressão arterial
- Ausência de pulsos
- Sopro
- Dilatação da aorta
De médios vasos:
- Nódulos cutâneos
- Úlceras
- Gangrena digital
- Mononeurite múltipla
- Microaneurismas
De pequenos vasos:
- Púrpura
- Lesões vesiculares e bolhosas
- Urticária
- Glomerulonefrite
- Hemorragia alveolar
- Granulomas extravasculares necrosantes
- Telegianctasias
- Uveíte, episclerite e esclerite
Exames complementares inespecíficos:
- VHS aumentado
- PCR aumentado
- anemia normo normo
- leucocitose
- trombocitose
Vasculites
Diagnóstico diferencial: pseudovasculites
- Aterotrombolismo
- Sepse
- Linfoma
- Endocardite
- Amiloidose
- Mixoma atrial
- Coarctação da aorta
- Displasia fibromuscular
- Síndrome de Ehlers-Danlos
- Púrpura trombocitopênica trombótica
- Neurofibromatose
- Síndrome do desfiladeiro torácico
Exames complementares específicos:
- ANCA: p-ANCA e c-ANCA
- Angiografia (geralmente de grandes e médios vasos)
- Biópsia (geralmente de pequenos vasos)
Caracterização clínica
Cefaleia localizada de início recentes, hipersensibilidade do escalpo, claudicação da mandíbula, dor e rigidez em cintura escapular, VHS > 50, em paciente entre 50-75 anos
Claudicação em membros, pulsos braquiais abolidos, sopros subclávios, sopros carotídeos, diferença da PAS > 10mmHg entre MSD e MSE, em paciente entre 30-45 anos
Mononeuropatia múltipla ou polineuropatia, perda ponderal > 4kg, livedo reticular, mialgias, dor testicular, hipertensão arterial de início recente, azotemia, em paciente com idade entre 40-60 anos
Febre prolongada, descamação labial, língua em framboesa, edema de mãos e pés, eritema palmoplantar, descamação periungueal, rash cutâneo polimorfo, linfoadenopatia cervical
Rinorréia purulenta ou sanguinolenta, úlceras orais, azotemia, sedimento urinário nefrítico, c-ANCA positivo e RxT com infiltrado, nódulos e cavitações
Púrpura palpável em membros inferiores, artralgia/arterite, dor abdominal e/ou sangramento digestivo, sedimento urinário nefrítico
Asma, eosinofilia significativa, mononeuropatia múltipla ou polineuropatia, sinusite, rinite, polipose nasal, p-ANCA positivo, infiltrados pulmonares migratórios na RxT
Úlceras orais, úlceras genitais, uveíte com hipópio, foliculite, tromboflebite migratória
Sugestivo de Arterite temporal
Sugestivo de Arterite de Takayasu
Sugestivo de Poliarterite nodosa
Sugestivo de Doença se Kawasaki
Sugestivo de Granulomatose de Wegener
Sugestivo de Púrpura de Henoch-Schonlein
Sugestivo de Síndrome de Churg-Strauss
Sugestivo de Doença de Behçet