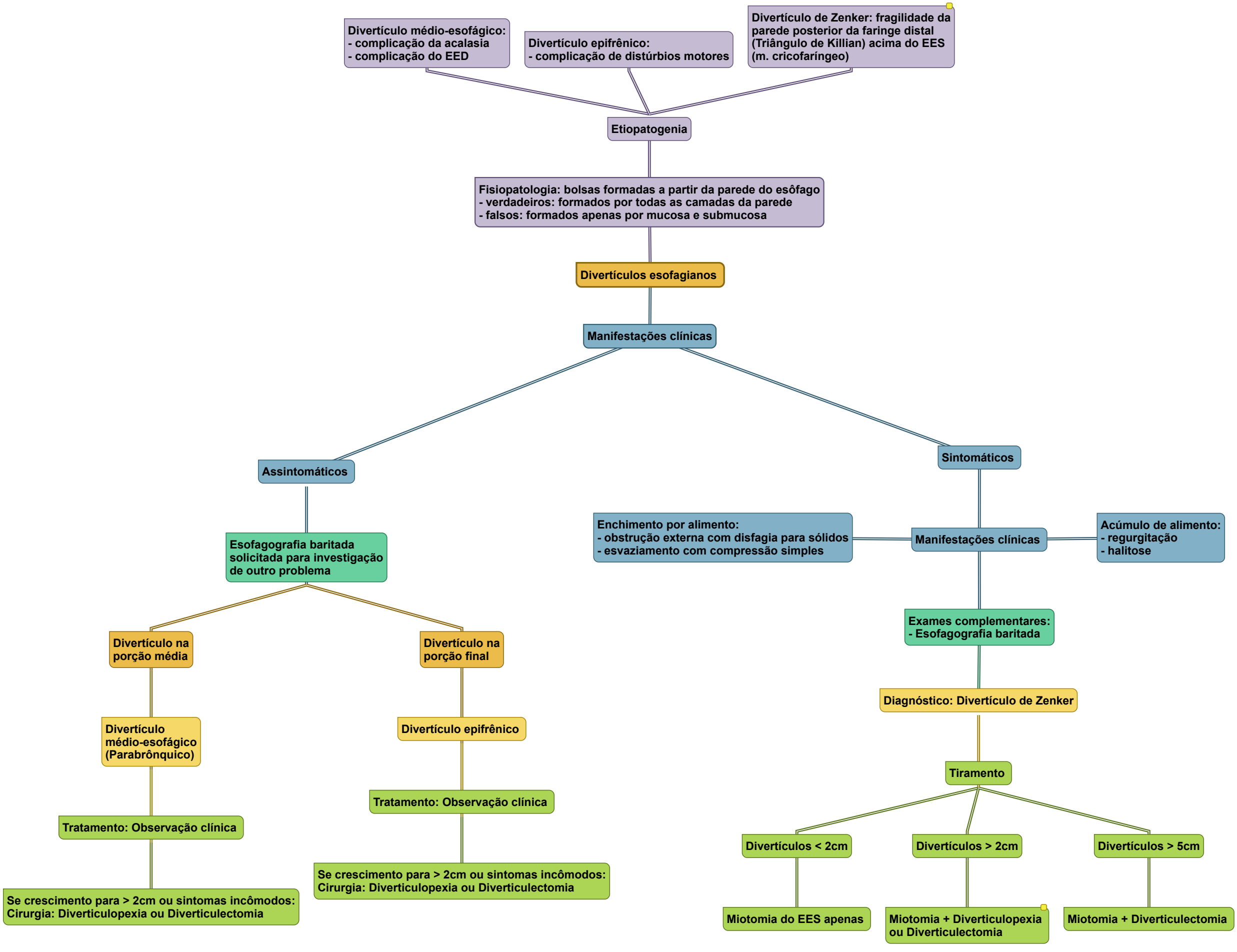
Divertículo médio-esofágico:
- complicação da acalasia
- complicação do EED
Divertículo epifrênico:
- complicação de distúrbios motores
Divertículo de Zenker: fragilidade da parede posterior da faringe distal (Triângulo de Killian) acima do EES (m. cricofaríngeo)
Etiopatogenia
Fisiopatologia: bolsas formadas a partir da parede do esôfago
- verdadeiros: formados por todas as camadas da parede
- falsos: formados apenas por mucosa e submucosa
Divertículos esofagianos
Manifestações clínicas
Assintomáticos
Esofagografia baritada solicitada para investigação de outro problema
Divertículo na porção média
Divertículo na porção final
Divertículo médio-esofágico (Parabrônquico)
Divertículo epifrênico
Tratamento: Observação clínica
Tratamento: Observação clínica
Se crescimento para > 2cm ou sintomas incômodos: Cirurgia: Diverticulopexia ou Diverticulectomia
Se crescimento para > 2cm ou sintomas incômodos: Cirurgia: Diverticulopexia ou Diverticulectomia
Sintomáticos
Enchimento por alimento:
- obstrução externa com disfagia para sólidos
- esvaziamento com compressão simples
Manifestações clínicas
Acúmulo de alimento:
- regurgitação
- halitose
Exames complementares:
- Esofagografia baritada
Diagnóstico: Divertículo de Zenker
Tiramento
Divertículos < 2cm
Divertículos > 2cm
Divertículos > 5cm
Miotomia do EES apenas
Miotomia + Diverticulopexia ou Diverticulectomia
Miotomia + Diverticulectomia