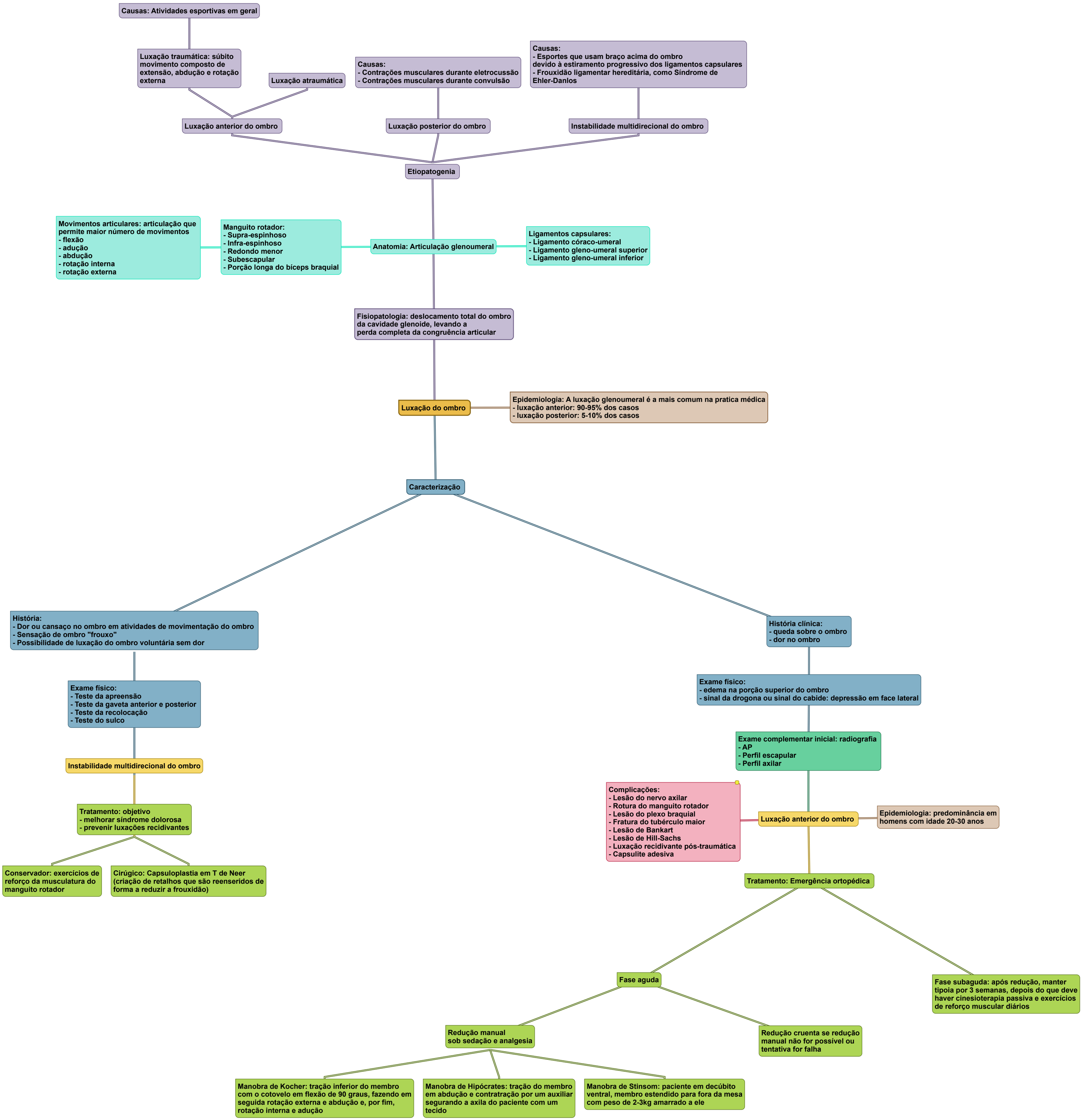
Causas: Atividades esportivas em geral
Luxação traumática: súbito movimento composto de extensão, abdução e rotação externa
Luxação atraumática
Causas:
- Contrações musculares durante eletrocussão
- Contrações musculares durante convulsão
Causas:
- Esportes que usam braço acima do ombro devido à estiramento progressivo dos ligamentos capsulares
- Frouxidão ligamentar hereditária, como Síndrome de Ehler-Danlos
Luxação anterior do ombro
Luxação posterior do ombro
Instabilidade multidirecional do ombro
Etiopatogenia
Movimentos articulares: articulação que permite maior número de movimentos
- flexão
- adução
- abdução
- rotação interna
- rotação externa
Manguito rotador:
- Supra-espinhoso
- Infra-espinhoso
- Redondo menor
- Subescapular
- Porção longa do bíceps braquial
Anatomia: Articulação glenoumeral
Ligamentos capsulares:
- Ligamento córaco-umeral
- Ligamento gleno-umeral superior
- Ligamento gleno-umeral inferior
Fisiopatologia: deslocamento total do ombro da cavidade glenoide, levando a perda completa da congruência articular
Luxação do ombro
Epidemiologia: A luxação glenoumeral é a mais comum na pratica médica
- luxação anterior: 90-95% dos casos
- luxação posterior: 5-10% dos casos
Caracterização
História:
- Dor ou cansaço no ombro em atividades de movimentação do ombro
- Sensação de ombro "frouxo"
- Possibilidade de luxação do ombro voluntária sem dor
Exame físico:
- Teste da apreensão
- Teste da gaveta anterior e posterior
- Teste da recolocação
- Teste do sulco
Instabilidade multidirecional do ombro
Tratamento: objetivo
- melhorar síndrome dolorosa
- prevenir luxações recidivantes
Conservador: exercícios de reforço da musculatura do manguito rotador
Cirúgico: Capsuloplastia em T de Neer (criação de retalhos que são reenseridos de forma a reduzir a frouxidão)
História clínica:
- queda sobre o ombro
- dor no ombro
Exame físico:
- edema na porção superior do ombro
- sinal da drogona ou sinal do cabide: depressão em face lateral
Exame complementar inicial: radiografia
- AP
- Perfil escapular
- Perfil axilar
Complicações:
- Lesão do nervo axilar
- Rotura do manguito rotador
- Lesão do plexo braquial
- Fratura do tubérculo maior
- Lesão de Bankart
- Lesão de Hill-Sachs
- Luxação recidivante pós-traumática
- Capsulite adesiva
Luxação anterior do ombro
Epidemiologia: predominância em homens com idade 20-30 anos
Tratamento: Emergência ortopédica
Fase aguda
Fase subaguda: após redução, manter tipoia por 3 semanas, depois do que deve haver cinesioterapia passiva e exercícios de reforço muscular diários
Redução manual sob sedação e analgesia
Redução cruenta se redução manual não for possível ou tentativa for falha
Manobra de Kocher: tração inferior do membro com o cotovelo em flexão de 90 graus, fazendo em seguida rotação externa e abdução e, por fim, rotação interna e adução
Manobra de Hipócrates: tração do membro em abdução e contratração por um auxiliar segurando a axila do paciente com um tecido
Manobra de Stinsom: paciente em decúbito ventral, membro estendido para fora da mesa com peso de 2-3kg amarrado a ele