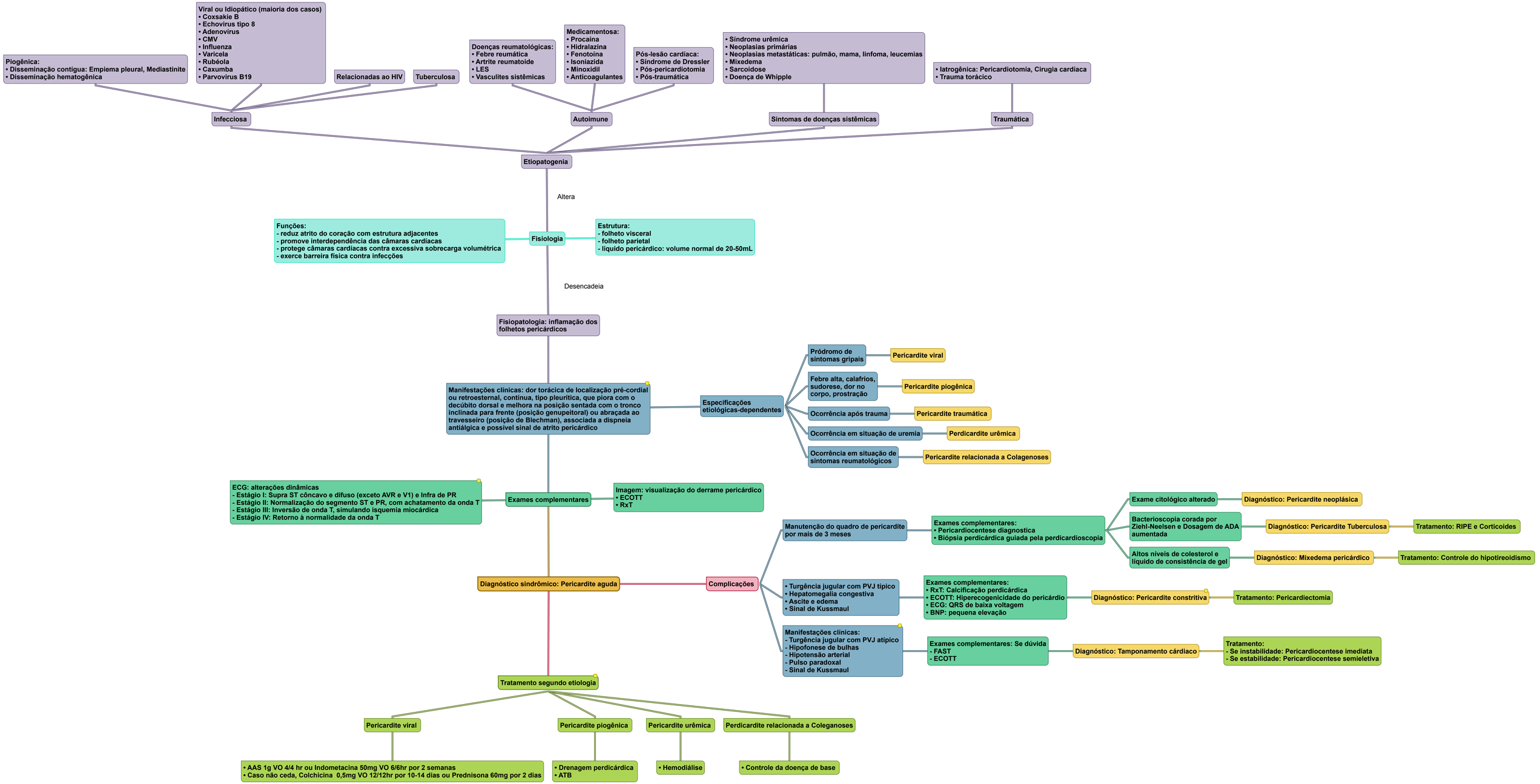
Piogênica:
• Disseminação contígua: Empiema pleural, Mediastinite
• Disseminação hematogênica
Viral ou Idiopático (maioria dos casos)
• Coxsakie B
• Echovirus tipo 8
• Adenovírus
• CMV
• Influenza
• Varicela
• Rubéola
• Caxumba
• Parvovírus B19
Relacionadas ao HIV
Tuberculosa
Doenças reumatológicas:
• Febre reumática
• Artrite reumatoide
• LES
• Vasculites sistêmicas
Medicamentosa:
• Procaína
• Hidralazina
• Fenotoína
• Isoniazida
• Minoxidil
• Anticoagulantes
Pós-lesão cardíaca:
• Síndrome de Dressler
• Pós-pericardiotomia
• Pós-traumática
• Síndrome urêmica
• Neoplasias primárias
• Neoplasias metastáticas: pulmão, mama, linfoma, leucemias
• Mixedema
• Sarcoidose
• Doença de Whipple
• Iatrogênica: Pericardiotomia, Cirugia cardíaca
• Trauma torácico
Infecciosa
Autoimune
Sintomas de doenças sistêmicas
Traumática
Etiopatogenia
Altera
Funções:
- reduz atrito do coração com estrutura adjacentes
- promove interdependência das câmaras cardíacas
- protege câmaras cardíacas contra excessiva sobrecarga volumétrica
- exerce barreira física contra infecções
Fisiologia
Estrutura:
- folheto visceral
- folheto parietal
- líquido pericárdico: volume normal de 20-50mL
Desencadeia
Fisiopatologia: inflamação dos folhetos pericárdicos
Manifestações clínicas: dor torácica de localização pré-cordial ou retroesternal, contínua, tipo pleurítica, que piora com o decúbito dorsal e melhora na posição sentada com o tronco inclinada para frente (posição genupeitoral) ou abraçada ao travesseiro (posição de Blechman), associada a dispneia antiálgica e possível sinal de atrito pericárdico
Especificações etiológicas-dependentes
Pródromo de sintomas gripais
Pericardite viral
Febre alta, calafrios, sudorese, dor no corpo, prostração
Pericardite piogênica
Ocorrência após trauma
Pericardite traumática
Ocorrência em situação de uremia
Perdicardite urêmica
Ocorrência em situação de sintomas reumatológicos
Pericardite relacionada a Colagenoses
ECG: alterações dinâmicas
- Estágio I: Supra ST côncavo e difuso (exceto AVR e V1) e Infra de PR
- Estágio II: Normalização do segmento ST e PR, com achatamento da onda T
- Estágio III: Inversão de onda T, simulando isquemia miocárdica
- Estágio IV: Retorno à normalidade da onda T
Exames complementares
Imagem: visualização do derrame pericárdico
• ECOTT
• RxT
Diagnóstico sindrômico: Pericardite aguda
Complicações
Manutenção do quadro de pericardite por mais de 3 meses
Exames complementares:
• Pericardiocentese diagnostica
• Biópsia perdicárdica guiada pela perdicardioscopia
Exame citológico alterado
Diagnóstico: Pericardite neoplásica
Bacterioscopia corada por Ziehl-Neelsen e Dosagem de ADA aumentada
Diagnóstico: Pericardite Tuberculosa
Tratamento: RIPE e Corticoides
Altos níveis de colesterol e líquido de consistência de gel
Diagnóstico: Mixedema pericárdico
Tratamento: Controle do hipotireoidismo
• Turgência jugular com PVJ típico
• Hepatomegalia congestiva
• Ascite e edema
• Sinal de Kussmaul
Exames complementares:
• RxT: Calcificação perdicárdica
• ECOTT: Hiperecogenicidade do pericárdio
• ECG: QRS de baixa voltagem
• BNP: pequena elevação
Diagnóstico: Pericardite constritiva
Tratamento: Pericardiectomia
Manifestações clínicas:
- Turgência jugular com PVJ atípico
- Hipofonese de bulhas
- Hipotensão arterial
- Pulso paradoxal
- Sinal de Kussmaul
Exames complementares: Se dúvida
- FAST
- ECOTT
Diagnóstico: Tamponamento cárdiaco
Tratamento:
- Se instabilidade: Pericardiocentese imediata
- Se estabilidade: Pericardiocentese semieletiva
Tratamento segundo etiologia
Pericardite viral
• AAS 1g VO 4/4 hr ou Indometacina 50mg VO 6/6hr por 2 semanas
• Caso não ceda, Colchicina 0,5mg VO 12/12hr por 10-14 dias ou Prednisona 60mg por 2 dias
Pericardite piogênica
• Drenagem perdicárdica
• ATB
Pericardite urêmica
• Hemodiálise
Perdicardite relacionada a Coleganoses
• Controle da doença de base