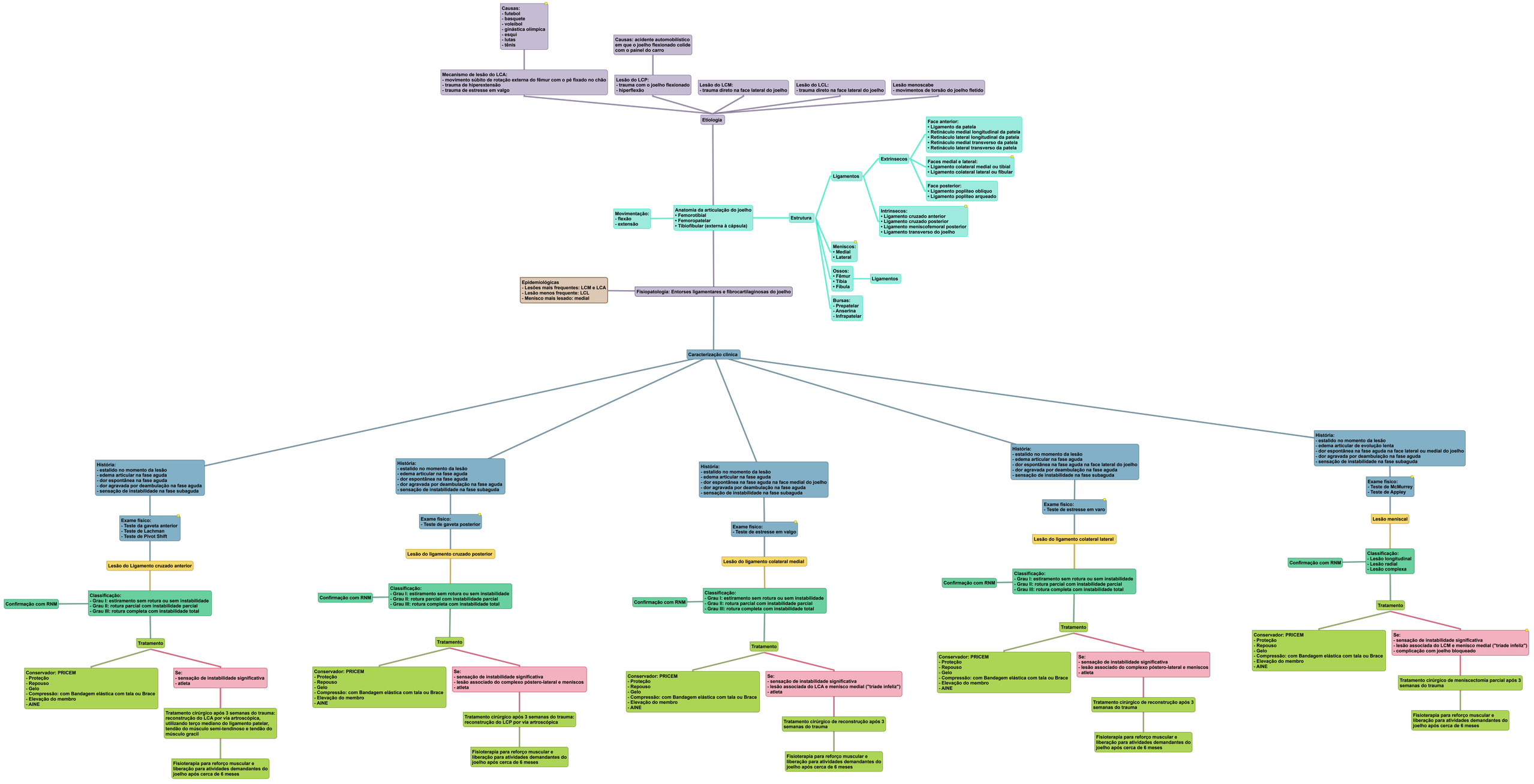
Causas:
- futebol
- basquete
- voleibol
- ginástica olímpica
- esqui
- lutas
- tênis
Causas: acidente automobilístico em que o joelho flexionado colide com o painel do carro
Mecanismo de lesão do LCA:
- movimento súbito de rotação externa do fêmur com o pé fixado no chão
- trauma de hiperextensão
- trauma de estresse em valgo
Lesão do LCP:
- trauma com o joelho flexionado
- hiperflexão
Lesão do LCM:
- trauma direto na face lateral do joelho
Lesão do LCL:
- trauma direto na face lateral do joelho
Lesão menoscabo
- movimentos de torsão do joelho fletido
Etiologia
Movimentação:
- flexão
- extensão
Anatomia da articulação do joelho
• Femorotibial
• Femoropatelar
• Tibiofibular (externa à cápsula)
Estrutura
Ligamentos
Extrínsecos
Face anterior:
• Ligamento da patela
• Retináculo medial longitudinal da patela
• Retináculo lateral longitudinal da patela
• Retináculo medial transverso da patela
• Retináculo lateral transverso da patela
Faces medial e lateral:
• Ligamento colateral medial ou tibial
• Ligamento colateral lateral ou fibular
Face posterior:
• Ligamento popliteo oblíquo
• Ligamento popliteo arqueado
Intrínsecos:
• Ligamento cruzado anterior
• Ligamento cruzado posterior
• Ligamento meniscofemoral posterior
• Ligamento transverso do joelho
Meniscos:
• Medial
• Lateral
Ossos:
• Fêmur
• Tíbia
• Fíbula
Ligamentos
Bursas:
- Prepatelar
- Anserina
- Infrapatelar
Epidemiológicas
- Lesões mais frequentes: LCM e LCA
- Lesão menos frequente: LCL
- Menisco mais lesado: medial
Fisiopatologia: Entorses ligamentares e fibrocartilaginosas do joelho
Caracterização clínica
História:
- estalido no momento da lesão
- edema articular na fase aguda
- dor espontânea na fase aguda
- dor agravada por deambulação na fase aguda
- sensação de instabilidade na fase subaguda
Exame físico:
- Teste da gaveta anterior
- Teste de Lachman
- Teste de Pivot Shift
Lesão do Ligamento cruzado anterior
Classificação:
- Grau I: estiramento sem rotura ou sem instabilidade
- Grau II: rotura parcial com instabilidade parcial
- Grau III: rotura completa com instabilidade total
Confirmação com RNM
Tratamento
Conservador: PRICEM
- Proteção
- Repouso
- Gelo
- Compressão: com Bandagem elástica com tala ou Brace
- Elevação do membro
- AINE
Se:
- sensação de instabilidade significativa
- atleta
Tratamento cirúrgico após 3 semanas do trauma: reconstrução do LCA por via artroscópica, utilizando terço mediano do ligamento patelar, tendão do músculo semi-tendinoso e tendão do músculo gracil
Fisioterapia para reforço muscular e liberação para atividades demandantes do joelho após cerca de 6 meses
História:
- estalido no momento da lesão
- edema articular na fase aguda
- dor espontânea na fase aguda
- dor agravada por deambulação na fase aguda
- sensação de instabilidade na fase subaguda
Exame físico:
- Teste de gaveta posterior
Lesão do ligamento cruzado posterior
Classificação:
- Grau I: estiramento sem rotura ou sem instabilidade
- Grau II: rotura parcial com instabilidade parcial
- Grau III: rotura completa com instabilidade total
Confirmação com RNM
Tratamento
Conservador: PRICEM
- Proteção
- Repouso
- Gelo
- Compressão: com Bandagem elástica com tala ou Brace
- Elevação do membro
- AINE
Se:
- sensação de instabilidade significativa
- lesão associado do complexo póstero-lateral e meniscos
- atleta
Tratamento cirúrgico após 3 semanas do trauma: reconstrução do LCP por via artroscópica
Fisioterapia para reforço muscular e liberação para atividades demandantes do joelho após cerca de 6 meses
História:
- estalido no momento da lesão
- edema articular na fase aguda
- dor espontânea na fase aguda na face medial do joelho
- dor agravada por deambulação na fase aguda
- sensação de instabilidade na fase subaguda
Exame físico:
- Teste de estresse em valgo
Lesão do ligamento colateral medial
Classificação:
- Grau I: estiramento sem rotura ou sem instabilidade
- Grau II: rotura parcial com instabilidade parcial
- Grau III: rotura completa com instabilidade total
Confirmação com RNM
Tratamento
Conservador: PRICEM
- Proteção
- Repouso
- Gelo
- Compressão: com Bandagem elástica com tala ou Brace
- Elevação do membro
- AINE
Se:
- sensação de instabilidade significativa
- lesão associada do LCA e menisco medial ("tríade infeliz")
- atleta
Tratamento cirúrgico de reconstrução após 3 semanas do trauma
Fisioterapia para reforço muscular e liberação para atividades demandantes do joelho após cerca de 6 meses
História:
- estalido no momento da lesão
- edema articular na fase aguda
- dor espontânea na fase aguda na face lateral do joelho
- dor agravada por deambulação na fase aguda
- sensação de instabilidade na fase subaguda
Exame físico:
- Teste de estresse em varo
Lesão do ligamento colateral lateral
Classificação:
- Grau I: estiramento sem rotura ou sem instabilidade
- Grau II: rotura parcial com instabilidade parcial
- Grau III: rotura completa com instabilidade total
Confirmação com RNM
Tratamento
Conservador: PRICEM
- Proteção
- Repouso
- Gelo
- Compressão: com Bandagem elástica com tala ou Brace
- Elevação do membro
- AINE
Se:
- sensação de instabilidade significativa
- lesão associado do complexo póstero-lateral e meniscos
- atleta
Tratamento cirúrgico de reconstrução após 3 semanas do trauma
Fisioterapia para reforço muscular e liberação para atividades demandantes do joelho após cerca de 6 meses
História:
- estalido no momento da lesão
- edema articular de evolução lenta
- dor espontânea na fase aguda na face lateral ou medial do joelho
- dor agravada por deambulação na fase aguda
- sensação de instabilidade na fase subaguda
Exame físico:
- Teste de McMurrey
- Teste de Appley
Lesão meniscal
Classificação:
- Lesão longitudinal
- Lesão radial
- Lesão complexa
Confirmação com RNM
Tratamento
Conservador: PRICEM
- Proteção
- Repouso
- Gelo
- Compressão: com Bandagem elástica com tala ou Brace
- Elevação do membro
- AINE
Se:
- sensação de instabilidade significativa
- lesão associada do LCM e menisco medial ("tríade infeliz")
- complicação com joelho bloqueado
Tratamento cirúrgico de meniscectomia parcial após 3 semanas do trauma
Fisioterapia para reforço muscular e liberação para atividades demandantes do joelho após cerca de 6 meses